

N° Validation : 071620203

Sujet: 16

Céphalées

Physiopathologie, Orientation Diagnostique.

Objectifs :

1. Expliquer la physiopathologie de la migraine.
2. Etablir la démarche diagnostique (positive, différentielle et étiologique) devant une céphalée aiguë primaire et secondaire.
3. Etablir la démarche diagnostique (positive, différentielle et étiologique) devant une céphalée chronique primaire et secondaire.
4. Poser le diagnostic d'une urgence devant des céphalées.
5. Etablir, à partir des données cliniques, le diagnostic d'une migraine.
6. Etablir à partir des données cliniques, le diagnostic d'une céphalée de tension, d'une névralgie du trijumeau et d'une algie vasculaire de la face.

N° Validation : 071620203

Introduction

La céphalée se définit comme une douleur ressentie dans la boîte crânienne. La richesse de l'innervation sensitive de l'extrémité céphalique rend compte de la fréquence des céphalées comme motif de consultation médicale et de la variété de ses étiologies

OBJECTIF 1 : *EXPLIQUER LA PHYSIOPATHOLOGIE DE LA MIGRAINE*

Les mécanismes physiopathologiques de la migraine sont complexes, la **Théorie Neurovasculaire Contemporaine** est actuellement la plus admise.

La crise de migraine naît quelque part dans le cerveau très probablement au niveau de l'hypothalamus ou de la partie supérieure du tronc cérébral expliquant les prodromes puis part vers le cortex avec **une hyperexcitabilité anormale** du cortex cérébral, surtout occipital

Cette Hyperexcitabilité explique les symptômes suivants

- Photophobie
- Sonophobie
- Osmophobie
- Accélération de la pensée
- Idées obsessionnelles
- Hyperactivité physique

L'aura migraineuse (on prend comme exemple des signes visuels transitoires qui précèdent les céphalées à type de scotome scintillant : zone aveugle dans le champs visuel bordé par une frange de phosphène brillant dessinant une ligne hachurée qui débute tout petit et tout près du point de fixation centrale et développe vers la périphérie du champs visuel pour envahir en 10 à 30 min la totalité de hémichamps visuel) est expliqué par la **Dépression corticale envahissante caractérisée par une**:

- Hyperexcitabilité neuronale anormale entraînant des variations débit sanguin et des variations ioniques : les neurones deviennent inactifs et inactivables aboutissant à un dysfonctionnement cortical transitoire
- Ce phénomène se propage lentement de proche en proche et dans toutes les directions ++ au niveau occipital (vague lente de dépolarisation) d'où l'appellation « dépression corticale envahissante »
- La dépression corticale active le système méningé (trigémino-vasculaire) qui transmet un signal de douleur par la libération de neuropeptides vasoactifs

N° Validation : 071620203

Mécanisme des céphalées migraineuses

1. L'innervation des gros vaisseaux sanguin cérébraux, des sinus, des vaisseaux de la dure mère est assurée par des branches du V1
2. Les vaisseaux sanguins du cerveau et des méninges présentent une réactivité anormale avec une constriction suivie en compensation de dilatation secondaire à la libération de substance vasoactive: sérotonine et de neuropeptides vasoactifs: substance p, histamine, dopamine, AA excitateurs et CGRP : Le peptide lié au gène de la calcitonine qui est un neuropeptide exprimé dans le système trijéminal, il influence la modulation neuronale de la douleur ainsi que l'activité vasculaire, son taux augmente au cours de la migraine, c'est l'un des biomarqueurs de la migraine et le développement des antagoniste CGRP est la piste thérapeutique la plus développée
3. *associée à une inflammation des vaisseaux sanguins*(inflammation neurogène), responsable d'une fuite de plasma dans le tissus environnant avec relargage de substance algogène
4. La convergence dans le noyau spinal explique le caractère projeté de la douleur (fronto orbitaire et la nuque)

Allodynie en Migraine

- La migraine est aussi associée à un processus de sensibilisation (*Allodynie*) responsable d'une douleur de surface
- "Mes cheveux font mal", "Je dois dérouler mes cheveux", "J'ai fait couper mes longs cheveux" , "Je ne peux tolérer de pendentif à mon cou" , "Je ne peux endurer les draps sur ma peau"

OBJECTIF 2 : ETABLIR LA DEMARCHE DIAGNOSTIQUE (positive, différentielle et étiologique) DEVANT UNE CEPHALEE AIGUE (primaire ou secondaire)

Il faut établir *les caractéristiques de la céphalée*

- ancienneté, à chiffrer le plus précisément possible (quelques heures à plusieurs années).
- caractère habituel ou non en cas d'accès récidivants
- mode de début (brutal, par à-coups successifs, lentement progressif)
- mode évolutif ultérieur (stabilité, aggravation, fluctuations dans la journée, survenue par accès)

N° Validation : 071620203

- siège (en précisant son uni- ou bilatéralité), ses irradiations
- type (étau, brûlures, pulsatilité)
- facteurs déclenchant (traumatisme crânien, contrariété) ou aggravants (effort)
- sévérité, évaluée en particulier sur le retentissement dans la vie quotidienne.
- Signes d'accompagnement de la céphalée :nausées et vomissements ; cervicalgies ;fièvre, altération de l'état général ;ralentissement psychique, troubles de la mémoire ou des autres fonctions cognitives ;troubles neurologiques focaux (visuels mono ou binoculaires, sensitifs, moteurs) ;douleur oculaire, écoulement nasal.

Noter les Antécédents essentiels

- âge du patient, antécédents personnels et familiaux (migraine)
- traumatisme cervicocrânien précédant les céphalées ;
- prise de médicaments avant et depuis l'apparition des céphalées ; certains médicaments peuvent provoquer des céphalées chroniques aux doses usuelles : dérivés nitrés, dipyridamole, etc.

Examen clinique

- Certains gestes sont systématiques en présence d'une céphalée :
 - prise de la pression artérielle ;
 - palpation des artères temporales chez le sujet de plus de 50 ans ;
 - prise de température en cas d'altération de l'état général
 - recherche d'une raideur méningée ;
 - examen neurologique à la recherche de signes de focalisation ;appréciation globale de l'acuité visuelle.: réalisation d'un fond d'oeil (recherche d'un oedème papillaire) en cas de suspicion d'hypertension intracrânienne

I- Céphalées brutales : J'ai mal à la tête depuis quelques jours cela a débuté d'un coup

Sont d'étiologie secondaire jusqu'à preuve du contraire

Les étiologies à discuter en première ligne aux urgences sont

- Hémorragie sous-arachnoïdienne.
- Méningite.
- Hypertension intracrânienne aiguë.
- Hématome (rarement ischémie) cérébral.
- Dissection d'une artère cervicale (cervicalgie associée).

N° Validation : 071620203

- Glaucome aigu à angle fermé.
- Sinusite aiguë.
- Première crise de migraine.

A- Hémorragie méningée

- Même isolée une céphalée brutale est une hémorragie méningée jusqu'à preuve du contraire.
- Le syndrome méningé peut être plus complet associant céphalée brutale, vomissements et photophobie
- L'Examen clinique recherche un syndrome méningé clinique avec une raideur de la nuque, les signes de Kernig et de Brudzinski.

Les céphalées peuvent être isolées et peuvent régresser totalement en cas de syndrome fissuraire d'un anévrisme. l'hémorragie méningée est caractérisée par une céphalée d'apparition « explosive » en« coup de tonnerre ») et très intense.

Le diagnostic repose sur *le scanner cérébral sans injection de produit de contraste qui doit être effectué en urgence* (sensibilité de 90 % dans les 24 heures, 50 % dans la première semaine). L'IRM (séquences FLAIR et T2* écho de gradient) est plus sensible pour détecter une hémorragie sous-arachnoïdienne, mais elle est souvent moins accessible en urgence.

Dans tous les cas de céphalée « explosive » avec une imagerie cérébrale normale, il faut effectuer une ponction lombaire.

La prise en charge en urgence doit se faire en réanimation ou en neurochirurgie.

L'imagerie vasculaire (angioscanner, angio-IRM, et artériographie cérébrale des quatre axes) permet alors de visualiser un anévrisme rompu dans 80 % des cas.

B- Accidents vasculaires cérébraux et autres causes vasculaires

Hématome et infarctus cérébraux

Une céphalée aiguë est fréquente, notamment en cas d'hématome intraparenchymateux (surtout de localisation cérébelleuse), mais aussi en cas d'infarctus cérébral ou cérébelleux. La céphalée s'associe ici quasiment toujours à un déficit neurologique focal.

NB : Les céphalées aiguës sont exceptionnelles dans les hématomes sous-duraux.

C- Méningite et méningoencéphalite

Une céphalée fébrile avec syndrome méningé oriente en urgence vers une méningite infectieuse.

La ponction lombaire est alors indispensable.

N° Validation : 071620203

En cas de méningoencéphalite, la céphalée peut précéder les signes neurologiques focaux, les crises d'épilepsie et les troubles de vigilance.

En cas de méningoencéphalite lymphocytaire, un traitement antiherpétique (acyclovir) doit être commencé immédiatement, avant la confirmation virologique (recherche par PCR du virus HSV).

D- Dissection artérielle

La dissection de l'artère carotide interne ou vertébrale se caractérise par une cervicalgie.

L'atteinte du système sympathique péricarotidien en cas de dissection carotidienne entraîne le *syndrome de Claude Bernard-Horner* (faux ptosis, myosis, énophtalmie).

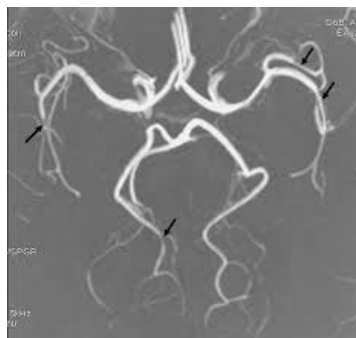
L'écho-Doppler et surtout l'angioscanner et l'IRM (avec angio-IRM et coupes cervicales) permettent le diagnostic en visualisant un rétrécissement artériel avec un *hématome de la paroi*

En cas de dissection intracrânienne vertébrale, il faut rechercher une hémorragie sous-arachnoïdienne par imagerie cérébrale et ponction lombaire (risque de rupture par dissection sous-adventitielle).

E- Syndrome de vasoconstriction cérébrale réversible

Fréquent, mais méconnu et sous-estimé, ce syndrome est évoqué devant un ou plusieurs épisodes de céphalée isolé dans 75% des cas a début brutal durant quelques minutes à quelques heures et se répétant sur quelques jours à un mois

Ils sont favorisés par l'effort physique, l'exposition à des substances vasoactives ou le contexte du post partum, les examens de débrouillage (TDM, PL) sont normaux et c'est l'IRM avec ARM cérébrale qui fait le diagnostic en montrant des rétrécissements et des dilatations des artères cérébrales réversible en 1-3 mois



ARM cérébrale montrant un aspect en Chaplet (alternance rétrécissements, dilatations des artères cérébrales)

N° Validation : 071620203

F- Glaucome à angle ouvert

Douleur à prédominance péri-orbitaire avec un œil rouge, un trouble visuel unilatéral (baisse d'acuité, halos lumineux) et parfois une mydriase modérée aréactive. Le diagnostic est effectué par la mesure de la pression intraoculaire.

G- Sinusite aiguë

Céphalée frontale souvent très intense augmentée en position tête penchée en avant et en position allongée. À l'examen, la pression des régions sinusiennes majore la douleur. L'écoulement purulent nasal peut être absent en cas de sinusite « bloquée ». Le scanner des sinus permet le diagnostic.

II- Céphalées subaiguës d'aggravation progressive

- Hypertension intracrânienne subaiguë
- tumeur, abcès,
- hématome sous-dural,
- hydrocéphalie, HTIC idiopathique, métabolique...).
- Thrombophlébite cérébrale.
- Méningite subaiguë. Encéphalite
- hypotension intracrânienne
- Maladie de Horton...

A- Thrombose veineuse cérébrale

La céphalée, habituellement récente et progressive, est quasi constante (aiguë et strictement isolée dans 2-3 % des cas). Elle est parfois associée à d'autres signes d'hypertension intracrânienne.

Les signes focaux bilatéraux et à bascule sont évocateurs du diagnostic, de même que le contexte (femme jeune, *postpartum*...). La thrombose veineuse peut se compliquer d'un infarctus veineux avec des lésions oedémateuses, souvent avec une part hémorragique (par suffusion).

Le diagnostic repose sur l'imagerie cérébrale (fig.1), complétée d'une imagerie du système veineux : IRM ou angioscanner veineux. L'angiographie conventionnelle est rarement indiquée.

Un traitement anticoagulant doit être instauré en urgence même en cas de suffusion hémorragique. Une ponction lombaire évacuatrice peut être effectuée avant la mise sous

N° Validation : 071620203

anticoagulant en cas d'hypertension intracrânienne (surtout s'il existe un oedème papillaire au fond d'oeil : risque de cécité).

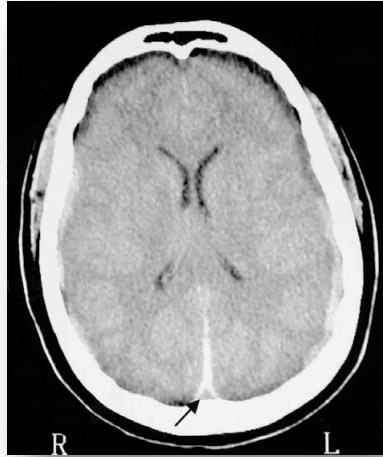

Fig 1 : TDM cérébrale avec injection de produit de contraste :Signe du delta vide

B- Processus expansif intracrânien

Il se traduit par des céphalées par *hypertension intracrânienne* (céphalée récente souvent progressive) :exagération par l'effort et la position couchée ;vomissements, pouvant soulager temporairement la céphalée ;oedème papillaire bilatéral au fond d'oeil (inconstant) ;autres signes éventuellement associés : ralentissement psychique, diplopie (atteinte uni- ou bilatérale du VIe nerf crânien, sans valeur localisatrice) ;« éclipses » visuelles (trouble bilatéral et transitoire de la vision, tardif et de signification péjorative).

Le diagnostic du processus expansif intracrânien est aisé en cas de signes de focalisation neurologiques (déficit sensitif et/ou moteur hémicorporel, aphasie, héminégligence, hémianopsie...).

L'IRM ou le scanner (avec injection de produit de contraste) sont essentiels pour poser le diagnostic étiologique: hydrocéphalie, abcès, tumeur primitive ou secondaire, hématome sous-dural...

C- Hypertension intracrânienne « bénigne »

L'hypertension intracrânienne dite « bénigne » correspond à un syndrome d'hypertension intracrânienne avec une imagerie cérébrale ne révélant pas de processus expansif.Devant

N° Validation : 071620203

des céphalées progressives à exacerbation nocturne pouvant être récurrentes au début, on recherche les autres symptômes d'une hypertension intracrânienne :

- Vomissements faciles en jet
- Troubles visuels : diplopie, flou, éclipses visuelles
- Troubles de la vigilance tardifs

Il s'agit d'un *diagnostic d'élimination* : absence de thrombose veineuse cérébrale ou de fistule artérioveineuse (IRM avec angio-IRM, ou angioscanner voire artériographie conventionnelle).

Le contexte est souvent évocateur (jeune femme obèse, prise de corticoïdes, vitamine A).

La ponction lombaire avec prise de pression (réalisée après imagerie) permet de confirmer l'hypertension

D- Hypotension intracrânienne

Il s'agit de céphalée posturale orthostatique qui apparaît dès la mise en position debout et disparaît dans les 15 minutes après le décubitus (aplat sans coussin), elle secondaire le plus souvent à une brèche durale iatrogène (PL, péridurale, rachianesthésie) ou bien dans le cadre d'hypotension intracrânienne idiopathique

L'IRM montre un hypersignal des méninges

E- Maladie de Horton (artérite temporale)

Toute céphalée récente et inhabituelle chez un sujet de plus de 60 ans doit faire évoquer ce diagnostic, associant :céphalée souvent décrite comme une « lourdeur » temporale avec un fond continu et une recrudescence lors du contact de la région temporale ou du cuir chevelu ; signes locaux et généraux : artère temporale indurée douloureuse et non pulsatile, altération de l'état général, pseudopolyarthrite rhizomélique (association dans 50 % des cas), épisodes de cécité monoculaire transitoire (qui annoncent l'imminence d'une cécité définitive), infarctus cérébraux, claudication de la mâchoire ;arguments biologiques : élévation de la VS et de la CRP et artérite gigantocellulaire à la biopsie de l'artère temporale.

Le traitement consiste en une *corticothérapie (1 mg/kg par jour) urgente* (sans attendre le résultat de la biopsie) et maintenue plusieurs mois. La corticothérapie doit faire régresser les douleurs en quelques jours.

F- Autres

Céphalées cardiaque, intoxication CO...

N° Validation : 071620203

OBJECTIF 3 : ETABLIR LA DEMARCHE DIAGNOSTIQUE (positive, différentielle et étiologique) DEVANT UNE CEPHALEE CHRONIQUE (primaire ou secondaire)

- Mal à la tête depuis des années (voire depuis toujours)
- Je connais ce mal de tête
- Presque toujours d'étiologie primaires

Le profil évolutif est déterminant pour le diagnostic et on distingue

A- Céphalées chroniques paroxystiques

Primaires

- Migraine, de loin la cause la plus fréquente.
- L'algie vasculaire de la face et la névralgie du trijumeau.
- Autres Céphalées essentielles diverses (céphalées d'effort, de toux, coïtale).

Secondaire :

- Malformation artérioveineuse.
- phéochromocytome

B- Céphalées chroniques Continues

Primaires

- Céphalées dites de tension (psychogènes).
- Céphalées post-traumatiques (syndrome des traumatisés).
- Céphalées par abus d'antalgiques.
- Cervicalgies chroniques.

Secondaires

- Céphalées d'origine diverse (hyperviscosité sanguine, insuffisance respiratoire...).
- tumorale

Les céphalées primaires, c'est-à-dire sans lésion sous-jacente, regroupent principalement :

les migraines, les céphalées de tension, les algies vasculaires de la face et les névralgies essentielles de la face : il s'agit de céphalées chroniques, évoluant sur des mois ou des années, mais pour la plupart sous la forme de crises répétées entre lesquelles le patient est asymptomatique ; le diagnostic des céphalées

primaires repose uniquement sur des critères cliniques (données de l'interrogatoire et normalité de l'examen neurologique) établis par la Société internationale des céphalées (*International Headache Society, IHS*).

N° Validation : 071620203

**OBJECTIF 4 : POSER LE DIAGNOSTIC D'UNE URGENCE DEVANT DES
CEPHALEES**

Il s'agit des différents drapeaux rouges à relever devant des céphalées

- Interrogatoire :

- Age > 50 ans
- Existence néoplasie sous-jacente, HTA, HIV, maladie de système
- Céphalée récente et d'installation rapidement progressive
- Céphalée récente et d'installation brusque
- Céphalée inhabituelle chez un céphalalgique connu
- Céphalée + signe neurologique
- Céphalée + signes généraux (fièvre, VS augmentée, AEG)
- Céphalée suite accouchement (syndrome de vasoconstriction cérébrale

réversible, thrombose veineuse cérébrale, hypotension intracrânienne.)

traumatisme crânien, ponction durale.

- Examen clinique :

-> Examen neurologique :

- Signe de localisation
- Signes méningés
- syndrome de Claude Bernard Horner : (dissection carotide)
- hémianopsie bitemporale (apoplexie hypophysaire)
- cécité monoculaire transitoire (artérite temporale, dissection carotidienne)

-> Examen segment céphalique :

- Artères temporales
- Globe oculaire
- Auscultation cervicale et crânienne
- Sinus et Dentaire
- Rachis cervical

-> Examen général :

- Prise de température
- Prise de pression artérielle

N° Validation : 071620203

Céphalalgique connu :

- Céphalée inhabituelle
 - Type
 - Intensité
 - Durée
- Signes d'accompagnement
- Signes généraux (fièvre, AEG).

Céphalalgique non connu :

- Début après 50 ans
- Céphalée d'installation brusque
- Céphalée d'installation rapidement progressive
- Céphalée associée à une fièvre
- Céphalée après TC, PL, accouchement
- Contexte HIV, néoplasie, maladie de système , HTA.

Stratégies des examens complémentaires

-La règle d'or est que toute céphalée récente (soudaine ou progressive) et inhabituelle doit être considérée comme secondaire et donc explorée.

-Les deux examens clés sont l'*imagerie cérébrale* et la *ponction lombaire*. Les examens sanguins sont rarement utiles, sauf pour rechercher une augmentation de la VS et/ou de la CRP orientant vers une maladie de Horton chez un sujet âgé ou vers une maladie infectieuse.

-Chez les patients ayant une céphalée chronique fortement évocatrice de céphalée primaire, il est possible de se passer d'explorations en cas d'atypie.

-Devant une céphalée soudaine, il faut rechercher en urgence :une hyperdensité spontanée dans les espaces sous-arachnoïdiens (hémorragie sousarachnoïdienne), une hyperdensité dans le parenchyme cérébral ou cérébelleux (hématome intraparenchymateux) ;

-Devant une céphalée récente progressive, il recherche avant tout un processus expansif ou une hydrocéphalie ;en l'absence de cause évidente, il est souvent nécessaire de compléter par un scanner après injection de produit de contraste ou une IRM à la recherche d'une thrombose veineuse cérébrale.

-Un scanner cérébral normal ne permet pas d'écarter une cause lésionnelle : 5 à 10 % des hémorragies sous-arachnoïdiennes, 30 % des thromboses veineuses cérébrales, *l'IRM cérébrale* est l'examen de choix en cas de suspicion de thrombose veineuse cérébrale, qui

N° Validation : 071620203

parfois se manifeste par une céphalée isolée. Elle est l'examen de choix également pour le diagnostic de dissection artérielle (imagerie vasculaire cervicale nécessaire), de nécrose ou hémorragie hypophysaire, d'hypotension intracrânienne ou de pachyméningite. Elle est aussi plus sensible que le scanner pour détecter une hémorragie sous-arachnoïdienne (séquence T2-FLAIR et T2*), mais la disponibilité de l'examen est rarement compatible avec un diagnostic en urgence. Il ne faut donc pas retarder la ponction lombaire si le scanner est normal.

En fonction du contexte, le scanner comme l'IRM peuvent être complétés :

d'une *imagerie des artères intracrâniennes* (angioscanner ou angio-IRM) à la recherche d'un anévrisme rompu (si hémorragie sous-arachnoïdienne) ou non rompu (suspicion de fissuration); d'une *imagerie des artères cervicales* (angioscanner ou angio-IRM) à la recherche d'une dissection cervicale ; d'une *imagerie du système veineux* (angiographie veineuse conventionnelle) en cas de suspicion de thrombose veineuse, mais le diagnostic de thrombose veineuse peut le plus souvent être établi sur des séquences IRM (notamment sagittal T1, coronal T2, axial T2*, et 3D SPGR après injection de gadolinium).

-Une ponction lombaire est réalisée en première intention (avant toute imagerie cérébrale) devant un syndrome méningé fébrile, en l'absence de troubles de la conscience ou de signes neurologiques focaux. Elle est effectuée après un scanner normal, devant toute céphalée récente et inhabituelle brutale ou progressive, à la recherche : d'une *hémorragie sous-arachnoïdienne* (LCS hémorragique) ; ou d'une *méningite* (même sans fièvre).

- Écho-Doppler cervical en cas de suspicion de dissection des artères cervicales — mais l'angio-IRM cervicale, l'IRM cervicale avec coupes axiales et l'angioscanner cervical sont plus performants pour mettre en évidence un rétrécissement artériel et un hématome de la paroi artérielle, témoins d'une dissection aiguë.

- Examen ophtalmologique à la recherche d'un œdème papillaire (hypertension intracrânienne ?) ou d'une pathologie ophtalmologique.

- Scanner des sinus et examen ORL en cas de suspicion de pathologie ORL.

**OBJECTIF 5 ETABLIR A PARTIR DES ARGUMENTS CLINIQUES LE DIAGNOSTIC
D'UNE MIGRAINE**

La migraine est la plus fréquente des céphalées primaires (prévalence : 10 à 15 % de la population générale) : elle est 2 à 3 fois plus fréquente chez les femmes que chez les hommes ; les crises peuvent débuter à tout âge, mais dans 90 % des cas avant l'âge de 40 ans.

N° Validation : 071620203

La maladie proprement dite est caractérisée par la survenue de crises rapprochées parfois sévères (1 migraineux sur 10 présente plusieurs crises par semaine) ; le retentissement socio-professionnel peut être important ;

Le diagnostic de migraine repose sur l'interrogatoire et la normalité de l'examen clinique.

L'objectif est d'identifier des accès de céphalées caractéristiques, séparés par des intervalles libres. Aucune investigation complémentaire n'est nécessaire lorsque la sémiologie est typique.

Deux types de migraines sont possibles :

- *la migraine sans aura*
- *la migraine avec aura*, environ trois fois moins fréquente.

Les deux types de crises peuvent coexister chez un même patient.

Facteurs favorisants et déclenchant d'une crise de migraine

Certains sont identifiés par le patient avant qu'il ne consulte :

contrariété, situation de stress ou, à l'inverse, situation de détente brutale (« migraine de weekend») ; facteurs hormonaux : règles (migraine cataméniale), contraception orale ; facteurs alimentaires : chocolat, alcool (vin blanc)... ; facteurs sensoriels : lumière clignotante, décor rayé d'une pièce, bruits, odeurs. D'autres sont moins connus du grand public : conditions de vie : sommeil trop prolongé, hypoglycémie de la mi-journée (saut d'un repas) ; facteurs climatiques.

Le rôle du médecin est de sensibiliser son patient à la possibilité de tels facteurs, pour le rendre attentif lors des crises suivantes. L'éradication de ces facteurs est plus ou moins facile, notamment s'il s'agit de situations liées au travail.

A. Migraine sans aura

La céphalée est souvent précédée de prodromes (troubles de l'humeur, sensation de faim, asthénie...). La céphalée se caractérise par :

son siège : souvent temporal ou sus-orbitaire, unilatéral avec alternance du côté atteint selon les crises

son mode d'apparition : rapidement progressif (maximal en quelques heures) ; elle peut réveiller le patient, notamment en fin de nuit

son type : typiquement pulsatile, la céphalée tend à s'accroître en cas d'effort physique ou de concentration ;

N° Validation : 071620203

ses signes d'accompagnement :nausées et vomissements fréquents, parfois accompagnés de signes vasomoteurs (modifications de couleur du visage) ;photophobie (intolérance à la lumière) et phonophobie (intolérance au bruit) ;recherche d'isolement pendant la crise, dans un endroit calme et peu éclairé ;

sa durée : fixée par l'IHS entre 4 et 72 heures, en moyenne 12 à 24 heures ;

son évolution : récupération complète à l'issue de la crise.

Les critères diagnostiques de la migraine sont :

Pour confirmer le diagnostic d'une migraine *sans aura* il faut

A- Au moins 5 crises répondant aux critères B et D

B- Crise de céphalée durant 4 à 72 heures sans traitement

C- Céphalée ayant au moins 2 des critères suivants

1- Unilatéralité

2- Pulsatilité

3- Caractère modérée ou sévère

4- Aggravation par les activités physiques de routine /montée ou descente des escaliers

D- Durant les céphalées au moins un des critères suivants

1- Nausées et/ou vomissements

2- Photophobie et sono phobie

B. Migraine avec aura

La migraine avec aura se caractérise par la présence de *signes neurologiques focalisés* (le plus souvent «positifs ») précédant ou accompagnant la céphalée migraineuse et classiquement controlatérale à celle ci

le mode d'apparition : de manière progressive (≥ 5 minutes), réalisant la classique « marche migraineuse », avec régression complète en moins d'une heure avant ou parallèlement à la céphalée ;

le type :

l'*aura visuelle* et l'*aura sensitive* sont les plus fréquentes et peuvent se combiner chez un même patient ;une aura entraînant des *troubles du langage* (manque du mot ou paraphasies) est plus rare ;certaines auras sont exceptionnelles (ophtalmoplégie, hémiplégie, etc.) et doivent conduire à des examens complémentaires (IRM cérébrale).

N° Validation : 071620203

L'aura migraineuse peut ne pas être suivie de céphalée, posant des problèmes diagnostiques difficiles, surtout en l'absence d'antécédent identique.

1. *Aura visuelle*

C'est la plus fréquente des auras ; elle caractérise la « migraine ophtalmique ».

Le *scotome scintillant* est le plus fréquent des symptômes visuels : point lumineux dans une partie du champ visuel des deux yeux, persistant les yeux fermés, s'élargissant sous forme d'une ligne brisée et laissant place à un scotome central, lui-même de régression progressive.

L'*hémianopsie latérale homonyme* est également fréquente, apparaissant en quelques minutes, parfois précédée de taches colorées ou lumineuses dans le même hémichamp.

D'autres manifestations visuelles sont possibles : phosphènes, métamorphopsies voire hallucinations

2. auras sensitives : Il s'agit de *paresthésies non douloureuses* touchant typiquement les premiers doigts de la main et le pourtour des lèvres du même côté (chéiro-orales).

Elles s'étendent progressivement au coude, puis à l'hémiface, plus rarement à l'ensemble de l'hémicorps selon une « marche » caractéristique.

3. Autres

-Les *troubles du langage* sont plus rares : manque du mot, dysarthrie, parfois aphasie totale.

-Les *auras motrices* sont très rares et surviennent dans le cadre de la migraine hémiplégique familiale ou sporadique. L'imagerie cérébrale est ici nécessaire pour ne pas méconnaître une lésion responsable du déficit.

- la *migraine dite « basilaire »*, l'aura évoque une atteinte du tronc cérébral et des régions postérieures du cerveau : troubles visuels, diplopie, ataxie, troubles de la vigilance, voire coma... Il s'agit d'une forme rare de migraine, souvent très bruyante, qui impose des explorations complémentaires en urgence pour éliminer une autre pathologie.

Critères IHS

A. Au moins 2 crises répondant au critère B

B. Au moins 3 des 4 caractéristiques suivantes

- un ou plusieurs symptômes de l'aura totalement réversibles
- développement du symptôme de l'aura sur plus de 4 minutes
- durée de chaque symptôme \leq 60 minutes

N° Validation : 071620203

- intervalle libre maximum de 60 minutes entre aura et céphalée

C. L'examen clinique doit être normal entre les crises

C- Diagnostic différentiel

Migraine sans aura

Les autres variétés de céphalées primaires évoluant par crises (par exemple, algie vasculaire de la face, névralgie du trijumeau) ont des caractéristiques cliniques très différentes.

Une affection organique peut parfois provoquer des céphalées évoluant par crises, mais sans les autres critères de la migraine. Exceptionnellement, une tumeur du 3eme ventricule peut provoquer des céphalées paroxystiques associées à des nausées, vomissements et troubles de la conscience.

Migraine avec aura

La migraine avec aura pose un problème de diagnostic différentiel essentiellement lorsque la céphalée est absente.

Les deux principaux diagnostics différentiels sont :

l'accident ischémique transitoire: installation plus soudaine avec déficit d'emblée maximal et symptômes positifs absents

la crise d'épilepsie partielle: durée des symptômes plus courte qu'au cours de l'aura migraineuse. Au moindre doute, il est indispensable de réaliser des examens complémentaires (IRM, EEG).

D-État de mal migraineux

Défini par une crise (ou plusieurs successives sans rémission) persistant au-delà de 72 heures. Responsable d'un retentissement important sur l'état général. Souvent favorisé par un abus médicamenteux et/ou un syndrome anxio-dépressif sous-jacent.

OBJECTIF 6 : ETABLIR A PARTIR DES DONNEES CLINIQUES LE DIAGNOSTIC D'UNE ALGIE VASCULAIRE DE LA FACE, NEVRALGIE DU TRIJIMEAU, CEPHALEE DE TENSION

I- Algie vasculaire de la face :

Terrain : homme jeune (20 à 40 ans).

Crises douloureuses stéréotypées, parfois déclenchées par la prise d'alcool.

N° Validation : 071620203

Douleur: *intensité extrême*, maximale en quelques minutes ;à type de déchirement, d'arrachement, voire de brûlures ;localisation *strictement unilatérale* et toujours du même côté, péri-orbitaire ;durant *15 à 180 minutes* ;pouvant survenir à heure fixe (après les repas ou la nuit).

Manifestations neurovégétatives (parasympathiques) homolatérales :larmoiement, congestion nasale, sudation cutanée ;parfois syndrome de Claude Bernard-Horner.

Mode évolutif :

Plusieurs crises quotidiennes (une à huit ; deux à trois en moyenne) ;

périodes de crises quotidiennes durant de 2 à 8 semaines, volontiers saisonnières, pouvant disparaître totalement pendant des mois ou des années avant de récidiver : algie vasculaire de la face *épisode* ;très rarement (10 %), absence de rémission (un an sans rémission de plus d'un mois) : algie vasculaire de la face *chronique*.

Le diagnostic repose sur l'interrogatoire mais, lors de la première crise, il est souvent nécessaire de réaliser une imagerie pour éliminer une autre affection, notamment une dissection carotide (en cas de syndrome de Claude Bernard-Horner douloureux).

II. Névralgies du trijumeau

Il s'agit d'algies de la face fréquentes, de cause variée, dont le *diagnostic est purement clinique*. Si une névralgie symptomatique (ou « secondaire ») est suspectée, des investigations complémentaires sont nécessaires.

A. Névralgie essentielle du trijumeau (nerf V)

Terrain : femme après 50 ans.

L'avènement des techniques d'angio-IRM, permettant l'étude non invasive des vaisseaux intracrâniens de moyen calibre, a montré que la névralgie dite « essentielle » correspondait souvent à une *compression de la racine du nerf trijumeau par une artère naissant de l'artère basilaire* (cérébelleuse supérieure en général)

1- Caractéristiques de la douleur

Siège : toujours *unilatérale*, touchant la branche V2 (40 %), V3 (20 %), exceptionnellement V1 (10 %), parfois deux branches (comportant la V2), jamais les trois.

Type : douleur névralgique à type de *décharges électriques fulgurantes, de durée très brève* (quelques secondes) responsables d'un « tic douloureux ».

N° Validation : 071620203

Évolution : la douleur névralgique survient en *salves sur quelques minutes* séparées par des intervalles libres de toute douleur, se répétant plusieurs fois par jour pendant quelques jours à semaines.

2. Mode de déclenchement

Spontané ou lors *d'activités spécifiques repérées* par le patient (ouverture de la bouche, mastication, etc.) ou par simple effleurement d'une zone cutanée ou muqueuse limitée (dite « *zone gâchette* »). L'existence de cette zone amène le patient à de véritables comportements d'évitement (ne mange plus, ne se rase plus, etc.).

3. Examen clinique

Il est par définition *normal dans la névralgie « essentielle »* : absence d'hypoesthésie dans la zone douloureuse, absence de déficit moteur dans le territoire du V3, réflexe cornéen normal. La moindre anomalie de l'examen clinique impose la réalisation d'une IRM cérébrale. La seule anomalie IRM compatible avec une névralgie essentielle est une compression (un conflit) du V par une artère naissant de l'artère basilaire.

B. Névralgies secondaires (dites symptomatiques)

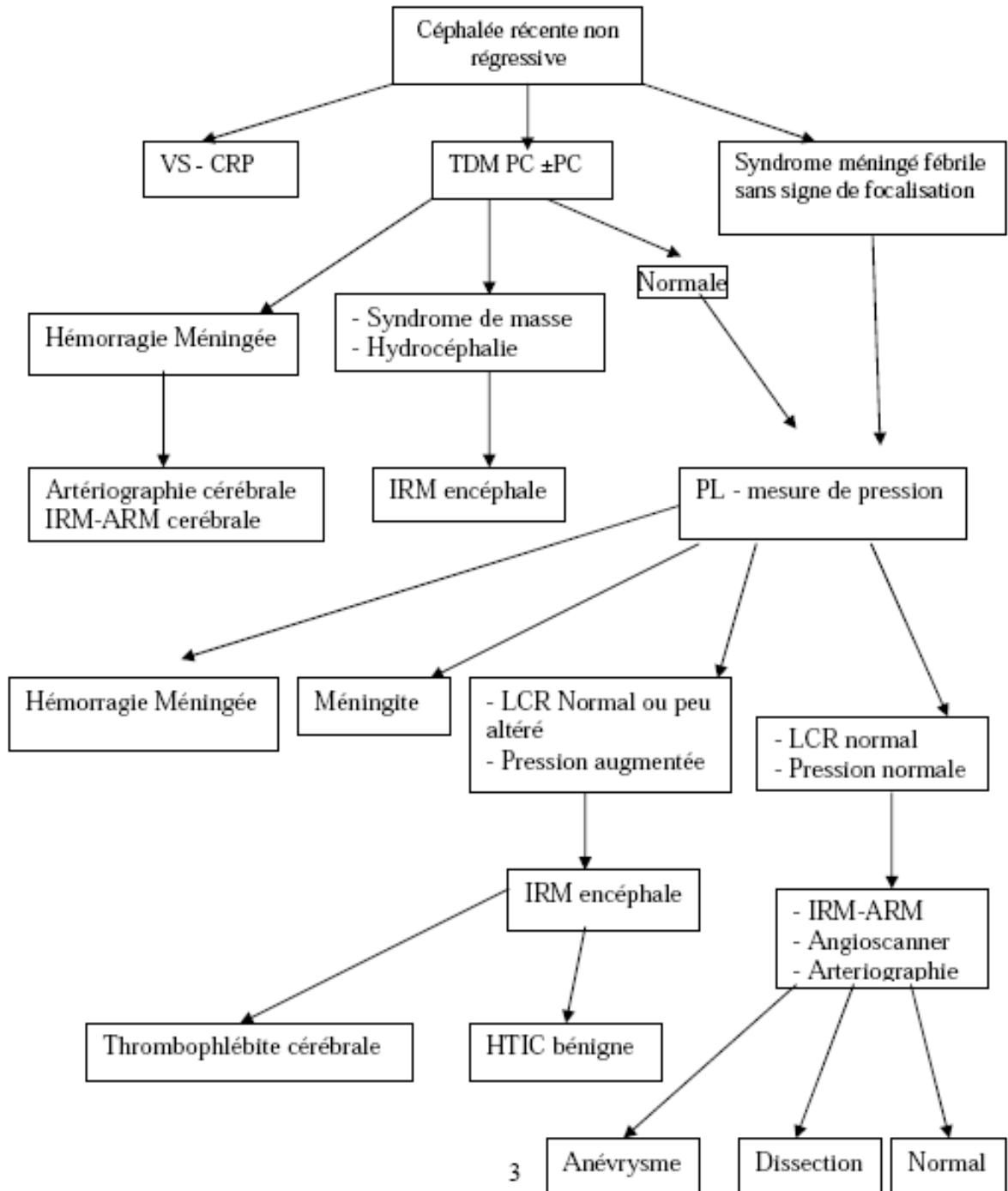
Par rapport à la névralgie essentielle, ces névralgies faciales symptomatiques ont des caractères particuliers: douleur moins intense; douleur dans *le territoire du V1* ; persistance d'un *fond douloureux* entre les accès ; *anomalies à l'examen clinique* : hypoesthésie, V3 moteur (masséters, ptérygoïdiens), atteinte d'autres nerfs crâniens.

III- Céphalée de tension, dite « psychogène »

Elle est chronique et souvent permanente. Ses caractéristiques sont : *céphalée diffuse*, prédominant au vertex ou dans les régions cervico-occipitales ; absence de signe d'accompagnement et de retentissement sur la vie quotidienne (sommeil normal) qui contraste avec une gêne décrite comme intense ; *aggravation en périodes de tension psychologique, de fatigue*, et amélioration en période de détente ; présence de troubles psychologiques associés (anxiété), un surmenage professionnel ou personnel, plus rarement un trouble psychiatrique authentique (état dépressif, personnalité hypochondriaque), qui sous-tendent en général ce type de céphalées. L'examen clinique peut révéler des douleurs à la palpation des muscles cervicaux paravertébraux et des trapèzes

N° Validation : 071620203

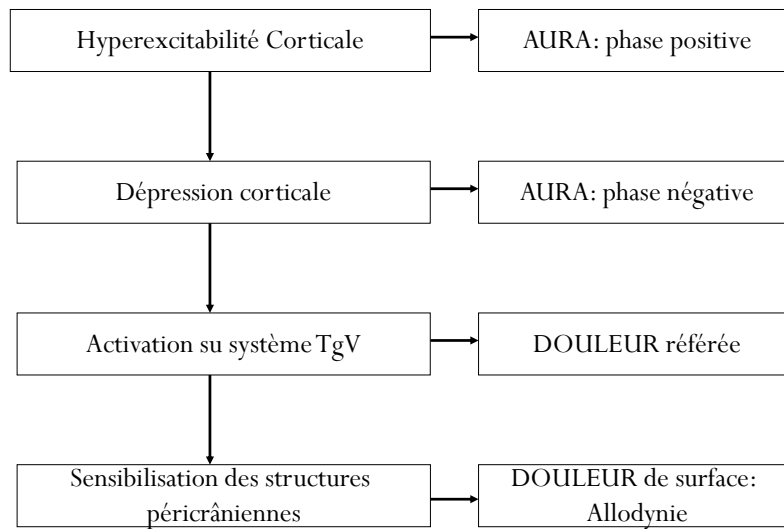
ANNEXES



Annexe1: Conduite à tenir devant des céphalées récentes non régressives

N° Validation : 071620203

Mécanisme de la Migraine : RÉSUMÉ



Annexe2: Mécanismes physiopathologiques de la migraine

Algie vasculaire de la face

- **A Au moins 5 crises répondant aux critères B-D**
- **B Douleurs orbitaires unilatérales orbitaires, supraorbitaires ou temporales durant de 15 à 180 minutes sans traitement**
- **C La céphalée est associée à au moins un des caractères suivants du côté de la douleur**
 - Injection conjonctivale
 - Larmoiement
 - Congestion nasale- Rhinorrhée
 - Sudation de la face
 - Myosis-Ptosis
 - Oedème de la paupière
 - Agitation
- **D Fréquence des crises: 1j sur 2 à 8 crises/j**

Annexe3: Critères diagnostiques des névralgies du trijumeau

N° Validation : 071620203

Atteinte intra-axiale (tronc cérébral)	Sclérose en plaques Syringobulbie Tumeur intra-axiale
Angle ponto-cérébelleux	Neurinome du VIII Autres tumeurs (méningiome, cholestéatome, ...) Anévrisme du tronc basilaire Zona (ganglion de Gasser)
Base du crâne	Tumeur locale (extension d'un cancer du cavum, méningiome notamment du sinus caverneux, etc...) Méningite carcinomateuse Fractures (base du crâne ou d'un sinus, massif facial) Thrombo-phlébite du sinus caverneux Microvascularite du nerf (diabète, Gougerot-Sjogrën, sclérodermie, etc...)

Annexe4: Différentes étiologies des névralgies du trijumeau secondaires

Céphalée	Migraine	de la face	Céphalée de tension
Durée	4-72h	15mn-3h	30mn-7j
Siège	Unilatéral	Toujours unilatéral : œil, tempe mâchoire	Bilatéral
Intensité	Modérée/sévère	Très sévère	Légère/modérée
Type	Souvent "Pulsatile"	Arrachement, broiement	Compression, serrement
Effet d'un effort physique	Aggravation	Pas d'aggravation	Pas d'aggravation

Annexe5: Les caractéristiques cliniques des différentes céphalées primaires