

Cours De Résidanat

Sujet: 32

Grossesse extra-utérine

Objectifs :

1. Définir la Grossesse extra-utérine (GEU).
2. Énumérer les facteurs de risque de la GEU.
3. Décrire les différentes localisations et les modalités évolutives de la GEU.
4. Réunir les éléments cliniques et paracliniques nécessaires pour poser le diagnostic d'une GEU dans ses différentes formes cliniques.
5. Evoquer les diagnostics différentiels de la GEU.
6. Préciser les modalités thérapeutiques chirurgicales et médicales de la GEU.
7. Poser les indications thérapeutiques médicales et chirurgicales en fonction des aspects anatomo-cliniques de la GEU.

I. **DEFINIR LA GROSSESSE EXTRA-UTERINE (GEU)**

L'œuf humain fécondé s'implante normalement dans de la cavité utérine au niveau de l'endomètre.

Anormalement il peut s'implanter en dehors de la cavité utérine (souvent au niveau des trompes) ce qui définit **la GEU**. La grossesse est dans ce cas **pathologique** et se manifeste le plus souvent par des phénomènes douloureux et/ou hémorragiques.

Il s'agit de la 1^{ère} urgence médicochirurgicale en gynécologie.

Elle représente la 1^{ère} cause de mortalité maternelle au cours du premier trimestre.

II. **ENUMERER LES FACTEURS DE RISQUE DE LA GEU**

1. **MECANISMES ALTERANT LA FECONDATION, ET RESPONSABLES DE LA GEU**

La GEU est due à une perturbation du transfert de l'œuf du lieu de fécondation jusqu'à la cavité utérine (lieu de nidation).

Plusieurs hypothèses peuvent expliquer cette perturbation de transfert, et la GEU résulte donc d'un:

- 1.1 Retard de captation ovocytaire par le pavillon :** la fécondation peut avoir lieu au niveau du pavillon tubaire, au niveau de l'ovaire, au niveau de l'abdomen, ... donnant des GEU du même nom.
- 1.2. Retard de migration par défaillance du transport tubaire:**
 - pour des raisons hormonales : ralentissant la progression de l'œuf dans la trompe
 - par des facteurs mécaniques, à l'origine de traumatismes tubaires responsables de :
 - destruction des cils vibratiles tubaires,
 - ou altération de leur fonction contractile.
- 1.3. Reflux tubaire :** l'embryon, libre dans la cavité utérine, ne se fixe pas au niveau de la muqueuse endométriale, et regagne la trompe pour s'y implanter. Il s'agit d'un passage rétrograde dans les trompes après un transfert embryonnaire dans la cavité utérine, et correspond au mécanisme des GEU en cas d'assistance médicale à la procréation (AMP).

2. FACTEURS DE RISQUE DE GEU

Tout facteur, qu'il soit **mécanique** et/ou **hormonal**, et qui altère le fonctionnement normal des trompes peut entraîner une GEU.

- Les antécédents d'infection génitale haute (IGH) représentent le principal facteur de risque de GEU.
- Antécédent de GEU.
- Les antécédents de chirurgie tubaire (plastie tubaire, chirurgie de l'infertilité...), ou abdomino-pelvienne .
- Toutes les causes d'altération de la paroi tubaire et/ou de l'anatomie du pelvis : Endométriose, tuberculose, malformation...
- Le tabagisme
- Certaines méthodes contraceptives comme le dispositif intra-utérin (DIU), les microprogestatifs (voie orale , voie sous cutanée, contraception d'urgence), stérilisation tubaire (électrocoagulation ..)
- La procréation médicale assistée : inducteurs de l'ovulation (en particulier le Citrate de Clomifène)- transfert d'embryons ...
- L'âge maternel > 40 ans.

III. DECRIRE LES DIFFERENTES LOCALISATIONS ET LES MODALITES EVOLUTIVES DE LA GEU

1. LOCALISATIONS:

1.1 GROSSESSES TUBAIRES

- **Ampullaires : 65 %**

La GEU se trouve dans une zone relativement large et extensible, les signes cliniques sont tardifs

- **Isthmiques : 25 %**

L'espace restreint et peu extensible, fait que les signes cliniques sont précoces. L'évolution se fait rapidement vers la rupture.

- **Interstitielles ou cornuales : 2 %**

Elles sont redoutables. La rupture est la règle et elle se fait dans une zone très vascularisée.

N° Validation : 0832202051

Ce sont les formes les plus hémorragiques.

➤ **Pavillonnaire ou infundibulaire : 13 %**

La GEU ne distend pas la trompe. Le risque de rupture n'existe pas.

Fréquence de l'avortement tubo-abdominal dans cette forme.

1.2 GROSSESSES EXTRA-TUBAIRES

➤ ***Ovariennes : 1%***

Le trophoblaste peut siéger en surface ou s'implanter en profondeur de l'ovaire.

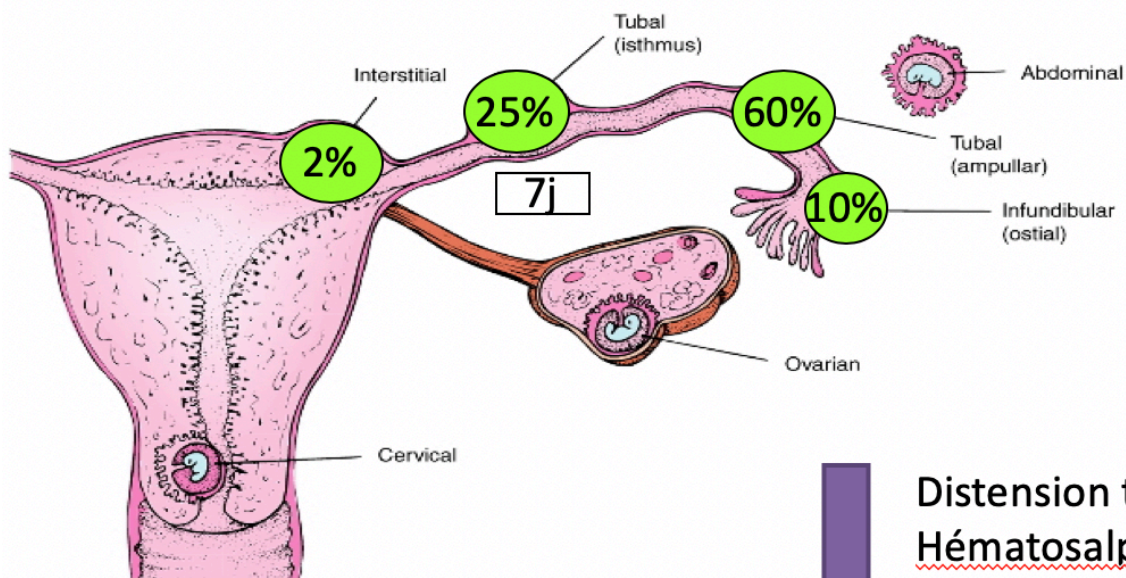
➤ ***Péritonéales, abdominales :***

L'implantation du trophoblaste sur le péritoine : exceptionnelle.

➤ ***Cervicales.***

▪ ***Intramyétrales ou grossesses sur cicatrice utérine***

Les grossesses sur cicatrice utérine et les grossesses cervicales ne rentrent normalement pas dans le cadre du libellé du cours. En effet, il s'agit de grossesses de localisation intra-utérine inhabituelle .



Distension tubaire
Hématosalpinx
Rupture tubaire
Hémopéritoine
Choc hémorragique

2. MODE D'IMPLANTATION :

- **Implantation superficielle** sur la muqueuse tubaire : survient plutôt *dans les GEU ampullaires et pavillonnaires*. La GEU est peu vascularisée et est de faible potentiel évolutif.
- **Implantation profonde** : survient principalement *dans les grossesses extra-utérines isthmiques et interstitielles*. La GEU est hyper vascularisée, et expose à une rupture tubaire très hémorragique.

3. MODALITES EVOLUTIVES D'UNE GEU

- Vers **la rupture brutale** induisant un tableau d'hémopéritoine
- Vers **la fissuration à bas bruit** donnant le tableau d'hématocèle enkysté
- Vers **la constitution d'un hématosalpinx**
- Vers **l'arrêt de la grossesse et l'involution spontanée**

IV. REUNIR LES ELEMENTS CLINIQUES ET PARACLINIQUES NECESSAIRES POUR POSER LE DIAGNOSTIC D'UNE GEU DANS SES DIFFERENTES FORMES CLINIQUES

1. FORME TYPIQUE DE GEU AU STADE D'HEMATOSALPINX

Il s'agit le plus souvent d'une femme en période d'activité génitale ayant un cycle régulier qui présente les signes suivants:

- **Douleurs pelviennes :**

Présentes dans plus de 90 % des cas. Elles sont le plus souvent unilatérales à type de coliques avec parfois une irradiation scapulaire.

Elles peuvent être paroxystiques, exacerbées par le changement de position ou être chroniques.

- **Le 2^{ème} signe : les métrorragies :**

Ce sont des métrorragies noirâtres, peu abondantes et récidivantes.

Ce qu'il faut savoir c'est que ces métrorragies peuvent manquer.

- **Le retard des règles : 70 %**

C'est un retard des règles de 10 à 30 jours, ce n'est pas une aménorrhée secondaire

N° Validation : 0832202051

L'association de ces trois signes (TRIADE CLINIQUE) est fortement évocatrice du diagnostic de GEU.

Cependant, cette association reste inconstante ce qui doit amener à évoquer le diagnostic de GEU chez toute femme en âge de reproduction qui consulte pour au moins l'un de ces trois signes.

1.1. ELEMENTS CLINIQUES

1.1.1. À L'INTERROGATOIRE :

DÉTAILLER LA SÉMIOLOGIE ++++++

Il faut préciser la date des dernières règles (DDR) et la régularité des cycles.

Chaque fois qu'une femme en âge de procréer à **une modification de la qualité des règles**, il faut demander un test de BHCG. C'est l'unique façon de ne pas passer à côté de cette pathologie meurtrière.

Toute femme qui a **un peu mal sans métrorragies, sans retard de règles** impose la réalisation d'un taux de BHCG. C'est l'unique opportunité qui permet une chance au traitement conservateur.

L'interrogatoire se termine par : **la recherche de facteurs de risque**

1.1.2. À L'EXAMEN PHYSIQUE:

- **Examen Général**

Les constantes hémodynamiques sont normales dans cette forme clinique : l'état général est conservé, la TA et le pouls sont normaux.

- **Examen abdominal :**

- Va mettre en évidence à la palpation une sensibilité suspubienne ou une douleur provoquée d'une des deux fosses iliaques mais sans défense.

- **Examen Gynécologique**

Les signes en faveur de la grossesse :

- Au Spéculum : col congestif de grossesse, absence de glaire cervicale

- Au toucher vaginal : Utérus gravide augmenté de taille, ramolli, globuleux.

- Examen mammaire : augmentation du volume mammaire, élargissement de la pigmentation de l'aréole, saillie des tubercules de 'Montgomry'

Les signes en faveur une anomalie de la nidation :

N° Validation : 0832202051

- Au Spéculum : Saignement d'origine endo-utérine
- Au toucher vaginal: la taille de l'utérus est diminuée par rapport au terme, parfois une **masse latéro-utérine** douloureuse du côté où siègent les douleurs, cul de sac de Douglas sensible.

1.2. ELEMENTS PARACLINIQUES

1.2.1 DOSAGE DE β -HCG PLASMATIQUE :

La β -HCG est présente dans la circulation sanguine 8^{ème} -10^{ème} jour après la fécondation.

On peut pratiquer un dosage qualitatif ou quantitatif de la β -HCG.

La positivité permet d'affirmer l'existence d'une grossesse mais ne renseigne pas sur son siège.

En cas de GEU les taux sont très variables.

Au cours d'une grossesse normalement évolutive, le taux de β -HCG double toutes les 48 heures.

Au cours d'une grossesse extra-utérine, il est habituel d'avoir une cinétique perturbée avec des taux inférieurs à ceux attendus pour le terme gestationnel.

- *Le dosage quantitatif* de la β -HCG est toujours à interpréter parallèlement aux données de l'échographie pelvienne. En effet, Ce taux lorsqu'il est > 1500 UI/ml sans qu'il y ait de sac en intra-utérin à l'échographie est très en faveur d'une GEU. Cependant, il faut savoir que ces GEU peuvent survenir avec des taux inférieurs à 300 UI/ml.

1.2.2 ÉCHOGRAPHIE PELVIENNE :

Elle est indispensable et complète l'examen clinique.

Technique : L'échographie pelvienne est réalisée par voie suspubienne et endo vaginale.

- Par suspubienne : la visualisation d'un sac gestationnel intra-utérin est possible dès 5 – 6 SA ou des taux de β HCG ≥ 1500 UI/ml
- Par Voie vaginale : Un sac gestationnel intra-utérin est visible dès 5 SA ou un taux de β HCG ≥ 1000 UI/ml

Résultats :

- **Signe direct** qui donne un diagnostic de certitude de GEU = Sac ovulaire extra-utérin avec activité cardiaque.

Cependant ce signe est exceptionnel dans cette forme clinique (5% des cas).

- **Signes indirects**:

Le principal signe de GEU est un signe utérin indirect : l'absence d'un sac gestationnel = la vacuité utérine. En effet, théoriquement, lorsque le terme est > 5 SA et /ou

N° Validation : 0832202051

le taux de β -HCG est > 1000 ou 1500 UI/l, un sac gestationnel doit être visualisé à l'échographie dans l'utérus, s'il s'agit d'une grossesse intra-utérine.

La constatation d'une vacuité utérine pour un taux de β -HCG > 1500 doit fortement faire évoquer le diagnostic de GEU .

Il faut savoir que dans les cas de GEU , des images trompeuses peuvent parfois être visualisées en intra-utérin . En exemple des images lacunaires hypo-échogènes, ou **pseudo-sac** peuvent faire évoquer à tort un sac gestationnel intra-utérin. Ces images sont en général centrées dans la cavité utérine et sont dépourvues de couronne trophoblastique hyperéchogène, à l'opposé des vrais sacs gestationnels intra-utérins qui sont excentrés par rapport à la ligne de vacuité utérine et pourvue d'une couronne trophoblastique.

Les autres signes sont :

Signes latéro-utérins :

Une formation latéro-utérine hétérogène oblongue correspondant à l' hématosalpinx.

Signes péritonéaux

Un épanchement liquidien hypo échogène visualisé en rétro utérin, dans le Douglas.

L'association vacuité utérine, hématosalpinx et épanchement péritonéal évoquent fortement le diagnostic de GEU.

1.2.3 CŒLIOSCOPIE DIAGNOSTIQUE :

Technique : Visualisation directe de la cavité abdominale. Au bloc opératoire et sous anesthésie générale.

Examen invasif non dénué de complications. N'est pas indispensable pour poser le diagnostic de GEU.

Intérêts : permet de

- Confirmer le diagnostic.
- D'effectuer dans le même temps le geste thérapeutique.
- D'aider au diagnostic étiologique (visualisation d'adhérences ou de stigmates d'IGH...)
- D'évaluer le pronostic de fertilité ultérieure (évaluation de l'aspect de la trompe controlatérale ...).

2. FORMES CLINIQUES

2.1 FORME AIGUË DE RUPTURE CATACLYSMIQUE AVEC INONDATION PERITONEALE

N° Validation : 0832202051

En cas de GEU rompue, le **tableau clinique** est celui **d'une hémorragie interne** avec :

A L'interrogatoire : s'il est possible, retrouve des facteurs de risque de GEU

La douleur pelvienne est souvent apparue brutalement, en coup de poignard, diffusant rapidement à tout l'abdomen

Les signes généraux : Signes de choc hémorragique (tension artérielle basse et pincée, un pouls rapide et filant, des extrémités froides avec une patiente pale, agitée, angoissée)

Examen Abdominal : Abdomen ballonné

Douleur à la décompression (signe d'épanchement intra abdominal)

Défense sus-pubienne (hémopéritoine massif).

Les touchers pelviens : sont très douloureux, induisant le cri du Douglas signant un volumineux hémopéritoine.

Règle : tout état de choc hémorragique chez une femme en période d'activité génitale est une GEU rompue jusqu'à preuve du contraire.

2.2 FORME D'HEMATOCELE ENKYSTEE RETRO-UTERINE

C'est une forme de plus en plus rare qui correspond à une rupture ancienne évoluant à bas bruit.

La symptomatologie comporte des douleurs augmentant régulièrement depuis plusieurs jours ou semaines, accompagnées de :

- *Métrorragies,*
- *Signes de compression pelvienne* : ténésme et épreintes liés à la compression du rectum, pesanteur pelvienne, dysurie, dyspareunie profonde, signes irritatifs digestifs : ballonnement, nausées,
- *Et sur le plan général* : fébricule, sub-ictère, asthénie.
- Au toucher vaginal : l'utérus est refoulé en avant par une masse douloureuse bombant dans le cul de sac de Douglas,
- A l'échographie, visualisation d'une masse hétérogène au niveau du cul de sac de Douglas parfois latéralisée.

N° Validation : 0832202051

2.3 LES FORMES TROMPEUSES :

2.3.1 FORME PSEUDO ABORTIVE :

Les métrorragies sont ici au premier plan.

Le col est entrouvert.

La caduque peut être expulsée.

Mais devant:

->la persistance de la symptomatologie fonctionnelle,

->l'absence de décroissance de la β -HCG

Le diagnostic d'avortement est mis en doute.

Un examen anatomo pathologique du produit du curetage ou d'expulsion ne retrouve pas les villosités choriales et permet ainsi de rétablir le diagnostic.

2.3.2 FORME PSEUDO SALPINGITIQUE :

La fièvre 38-39, associée à une hyperleucocytose et accélération des marqueurs biologiques de l'inflammation oriente vers le diagnostic d'infection génitale haute.

Les métrorragies étant attribuées à une endométrite.

Seule la réalisation dans ce contexte d'un dosage systématique de l'HCG permet de diagnostiquer la GEU.

2.3.3 ASSOCIATION G.E.U ET GIU (GROSSESSE HETEROTOPIQUE) :

Exceptionnelle en dehors des inductions d'ovulation et des procréations médicalement assistées.

Le diagnostic de GEU est ici particulièrement difficile.

Le profil de la cinétique de la β -HCG et les données échographiques étant faussées par la présence d'un sac gestation intra-utérin.

L'aggravation de la symptomatologie douloureuse ou l'augmentation de volume d'une masse annexielle doivent dans un contexte de procréation médicalement assistée faire penser au diagnostic.

V. EVOQUER LES DIAGNOSTICS DIFFERENTIELS DE LA GEU

1. AVORTEMENT PRECOCE

Clinique: Aménorrhée métrorragies et douleurs pelviennes

N° Validation : 0832202051

Ici les métrorragies sont plutôt rouges abondantes et caillotées ; les douleurs pelviennes sont paroxystiques à type de contractions utérines.

Dosage qualitatif de β -HCG positif. Dégression rapide des taux de β -HCG à 48h d'intervalle.

Échographie: utérus vide, endomètre épais, visualisation d'échos intra utérins pouvant faire évoquer une hématométrie .

L'examen du produit de révision utérine (histologie) fera le diagnostic de certitude.

2. GROSSESSE INTRA UTERINE A SON DEBUT

Clinique : Aménorrhée métrorragies et douleurs pelviennes

Ici les métrorragies et les douleurs pelviennes sont minimales.

Dosage qualitatif de β -HCG positif

Échographie: utérus vide, pas de masse latéro- utérine, pas d'épanchement intra- abdominal

La cinétique des BHCG montre une ascension rapide des taux (double toutes les 48 heures)

et visualisation d'un sac intra- utérin lorsque ce taux dépasse 1500 UI/ ml.

3. AUTRES

La discussion diagnostique se fait avec d'autres urgences chirurgicales notamment :

- L'appendicite Aigue.
- Torsion d'un kyste de l'ovaire ou d'un fibrome sous séreux.
- Rupture hémorragique d'un kyste de l'ovaire.

Dans tous ces cas, le diagnostic sera redressé par la chirurgie.

Mais le problème de prise en charge se posera surtout avec les urgences médicales

Tableaux trompeurs : pyélonéphrite ; gastroentérite

VI. PRÉCISER LES MODALITÉS THÉRAPEUTIQUES, CHIRURGICALES ET MÉDICALES DE LA GEU

1. BUTS

Le traitement a plusieurs objectifs :

- Arrêter le saignement.
- Supprimer la GEU avant qu'elle ne détruise totalement la trompe et n'entraîne des lésions plus importantes des pédicules tubaires.

N° Validation : 0832202051

- Préserver la fertilité.
- Limiter le risque de récurrence.
- Limiter la morbidité thérapeutique.

2. MOYENS

2.1 TRAITEMENT CHIRURGICAL

Chirurgie de GEU =
Deux Voies d'abord : laparotomie ou cœlioscopie.
Deux Techniques : traitement conservateur ou radical.

2.1.1. VOIES D'ABORD

- La laparotomie = chirurgie conventionnelle. Actuellement elle ne se conçoit qu'en cas de contre indication ou de non disponibilité de la cœlioscopie.

- La voie coelioscopique = GOLD STANDARD +++++

Elle est diagnostique et thérapeutique.

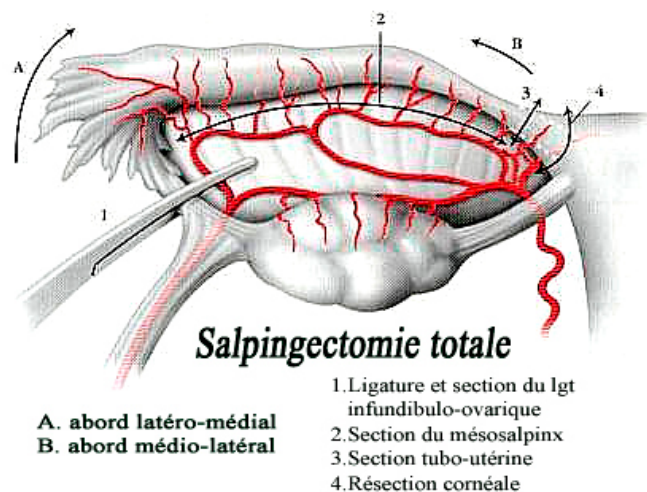
Avantages : c'est une chirurgie mini-invasive

Sa morbidité est moindre par rapport à la laparotomie, elle diminue le taux d'adhérences, les douleurs post opératoires et la durée d'hospitalisation.

2.1.2. TECHNIQUES

- CHIRURGIE RADICALE : SALPINGECTOMIE

Ablation de la trompe siège de la GEU.

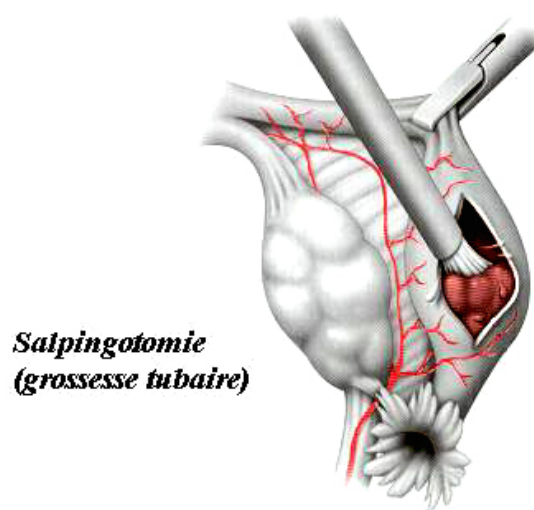


N° Validation : 0832202051

▪ CHIRURGIE CONSERVATRICE : SALPINGOTOMIE

La salpingotomie ou césarienne tubaire consiste en l'extraction de la GEU par une incision longitudinale de la trompe en regard de l'hématosalpinx.

Elle peut être réalisée au bistouri, au laser ou électrocoagulation. La suture tubaire n'est pas nécessaire.



La salpingotomie expose au risque d'échec par rétention trophoblastique (3 -4 %), ainsi qu'à la récurrence homolatérale.

La surveillance s'impose dans les suites de tout traitement conservateur par la surveillance postopératoire de la décroissance du taux de β HCG plasmatique.

Un dosage de β HCG plasmatique est systématiquement réalisé à 48 heures:

- *Si inférieur à 15% du taux initial*: Succès thérapeutique donc aucun dosage supplémentaire n'est nécessaire.
- *Si supérieure à 35% du taux initial*: Echec thérapeutique, en l'absence de manifestation clinique, un traitement médical complémentaire par méthotrexate est envisagé
- *Entre 15 et 35%*, l'évolution est plutôt favorable, mais nécessite une surveillance hebdomadaire du β HCG plasmatique jusqu'à négativation complète.

2.1.3. SURVEILLANCE POST OPERATOIRE

Constantes hémodynamiques, température

Palpation des mollets, état de la paroi.

Correction de l'anémie par un traitement martial.

N° Validation : 0832202051

Préventions des Accidents thromboemboliques par héparinothérapie préventive et lever précoce.

Chez la femme à GS Rhésus négatif prévention de l'allo-immunisation Rhésus par les globulines anti D

Une sérologie pour recherche d'infections sexuellement transmissibles. Si on met en évidence une IST on traitera le couple.

La surveillance post-opératoire des **BHCG PLASMATIQUES** se conçoit après un traitement conservateur, du fait du risque de persistance de trophoblaste dans la trompe (J2+++)

2.2 TRAITEMENT MEDICAL

2.2.1 METHOTREXATE

Le méthotrexate (MTX) est un antinéoplasique cytostatique du groupe des anti-foliniques agissant comme anti-métabolite des acides nucléiques.

Par son tropisme aux cellules du trophoblaste, le MTX entraîne une destruction partielle mais satisfaisante des cellules pour interrompre le signal hormonal endogène et provoquer la guérison de la GEU.

Les doses préconisées sont de 1 mg/kg.

La voie d'administration la plus utilisée est la voie parentérale (IM).

Les effets indésirables: neutropénie, cytolyse hépatique, diarrhées. Ces effets sont habituellement rapidement réversibles, mais imposent un bilan pré-thérapeutique.

Le bilan pré-thérapeutique: comporte

- une numération formule sanguine (NFS)
- un bilan hépatique
- et une fonction rénale

2.2.2. AUTRES THERAPIES MEDICAMENTEUSES

Injection locale de Chlorure de potassium, ou de Glucosé hyperosmolaire.

Mifepristone (RU486) par voie orale

2.2.3. SURVEILLANCE APRES TRAITEMENT MEDICAL

Elle Doit être rigoureuse à la fois : Clinique + biologique + Echographique

- *Surveillance clinique :*

signes cliniques à rechercher : douleur d'exacerbation récente, métrorragies.

Examen physique : rechercher une défense d'apparition récente

N° Validation : 0832202051

- Surveillance biologique

Dosage quantitatif de β HCG J0, J4 et j7 puis hebdomadaire jusqu'à négativation complète

Le tableau suivant résume la planification du traitement médical par MTX de GEU

J0	Dosage quantitatif des BHCG GS, Rhésus, RAI, NFS, Plaquettes, TP, TCA, Créatininémie, ASAT, ALAT Consultation Pré Anesthésie MTX 1 mg/kg en IM une seule prise	
J4	Dosage quantitatif des BHCG Echographie endo-vaginale de contrôle	J4 : Taux des BHCG doit être < 150% du taux initial Si > 150% et patiente asymptomatique : 2 ^{ème} dose de MTX* Si > 150% et aggravation clinique ou échographique : échec du traitement médical et passage en Chirurgie
J7	Dosage quantitatif des BHCG Echographie endo-vaginale de contrôle	J7 : Taux HCG < 85% du taux initial poursuivre contrôle hebdomadaire des BHCG jusqu'à négativation Si > 85% et patiente asymptomatique : 2 ^{ème} dose de MTX* Si > 85% et aggravation clinique ou échographique : échec du traitement médical et passage en Chirurgie

2.3 ABSTENTION THERAPEUTIQUE

Possible devant une GEU arrêtée cliniquement, biologiquement et échographiquement.

Elle impose donc la surveillance qui doit être répétée et prolongée jusqu'à normalisation des paramètres cliniques, biologiques et échographiques.

VII. POSER LES INDICATIONS THERAPEUTIQUES MEDICALES ET CHIRURGICALES EN FONCTION DES ASPECTS ANATOMO-CLINIQUES DE LA GEU

N° Validation : 0832202051

1. INDICATIONS DU TRAITEMENT CHIRURGICAL

La laparotomie est indiquée en cas de :

- Ruptures tubaires avec hémorragie cataclysmique et inondation péritonéale
- États de choc grave
- Obésité extrême
- Contre indications à la cœlioscopie
- Plateau technique insuffisant.

Ailleurs, la cœlioscopie est la voie d'abord d'usage :

1.1 INDICATION DU TRAITEMENT CONSERVATEUR : SALPINGOTOMIE :

Doit toujours être privilégiée, notamment s'il existe un **désir de grossesse**. L'existence d'une trompe controlatérale pathologique doit également inciter à faire un traitement conservateur.

1.2 INDICATION DU TRAITEMENT RADICAL: SALPINGECTOMIE

- Pas de désir de grossesse ultérieure,
- Trompe délabrée, lésions anatomiques évidentes annonciatrices d'un haut risque de récurrence de GEU
- Hémorragie tubaire incontrôlable
- Récidive homolatérale d'une GEU
- Antécédent de plastie tubaire homolatérale à la GEU.

2. INDICATIONS DU TRAITEMENT MEDICAL

Le traitement médical n'est autorisé en première intention qu'après avoir évalué un score de gravité. Il est réservé aux GEU jeunes et/ou peu évolutives.

Parfois, ce traitement est proposé pour éviter une cœlioscopie difficile (obésité, risque anesthésique, femme multi opérée ou ayant des adhérences multiples), ou dans certaines formes particulières de GEU (après fécondation in vitro, GEU -interstitielle ou angulaire).

Le traitement médical est indiqué en deuxième intention c'est à dire après un échec d'un traitement chirurgical conservateur (exemple : taux de HCG restant élevé après 48 heures de la salpingotomie). Dans ce cas, une injection de méthotrexate peut permettre d'éliminer le trophoblaste résiduel.

2.1. CONTRE INDICATIONS AU TRAITEMENT MEDICAL :

- Refus de la patiente
- Difficultés de garantir la surveillance nécessaire de taux de β hCG jusqu'à négativation
- État hémodynamique instable
- Épanchement intra abdominal de grande abondance

N° Validation : 0832202051

- Douleurs pelviennes importantes
- Taille de l'hématosalpinx > 5cm
- Activité cardiaque visible sur la GEU
- Taux β hCG > 10 000
- Thrombopénie < 100 000/mm³
- Leucopénie < 2000/ mm³
- Hb < 10 g/dl
- Créat > 130 μ mol/l
- Élévation des enzymes hépatiques (ASAT ou ALAT > 2 fois la normale)

2. INDICATION DE L'ABSTENTION THERAPEUTIQUE

L'abstention thérapeutique peut être proposée si toutes les conditions suivantes sont réunies :

- Patiente asymptomatique, qu'on peut surveiller facilement,
- Taux de β HCG plasmatique < 1000 UI/ml et décroissance de ce taux à 48 heures d'intervalle,
- Absence d'hémopéritoine.