

Cours de Résidanat

Sujet : 4

Appendicite Aigue

OBJECTIFS:

- 1-Enumérer les variations anatomiques de l'appendice et ses rapports anatomiques
- 2-Expliquer les mécanismes étiopathogéniques des appendicites aiguës et leurs complications
- 3-Décrire les différents aspects anatomopathologiques des appendicites aiguës
- 4-Réunir les éléments cliniques et para cliniques permettant de poser le diagnostic d'appendicite aigue dans ces diverses formes
- 5-Éliminer sur des éléments cliniques et paracliniques les principaux diagnostics différentiels des appendicites aiguës dans leurs diverses formes
- 6-Décrire les principes de traitement de l'appendicite aigue.

1-Introduction

L'appendicite aigue représente l'urgence chirurgicale abdominale la plus fréquente.

Autrefois réalisées quasi-systématiquement en cas de douleurs de la fosse iliaque droite, l'appendicectomie est désormais pratiquée après une démarche diagnostique étayée par plusieurs examens complémentaires, ce qui a permis de réduire la fréquence d'appendicectomies inutiles.

2. Rappels anatomiques :

A. Le cæcum :

Segment initial du côlon, il est situé en-dessous de l'abouchement iléal. Il constitue un cul- de-sac colique, très mobile.

a. Dimensions :

- Hauteur : 6 cm en moyenne
- Calibre : 6 à 8 cm

b. Situation :

Il est situé dans la fosse iliaque droite. Anormalement, il peut être :

- par arrêt de rotation intestinale, en situation : iliaque gauche, sous-hépatique ou lombaire droite.
- par excès de migration, en situation basse, pelvienne.

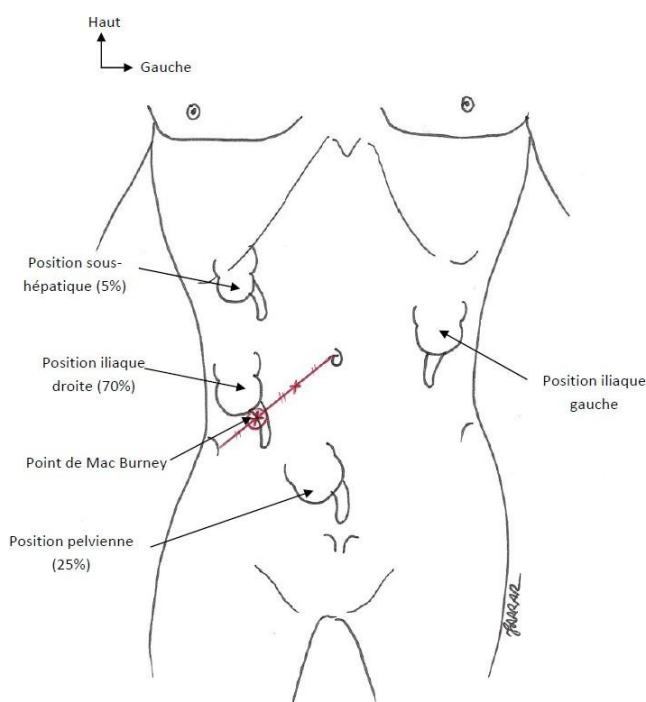


Fig. 1. Variations de la position du cæcum et de l'appendice vermiforme.

c. Configuration externe :

Il a la forme d'un sac ouvert en haut, avec un corps et un fond. Le fond correspond à la haustration inféro-externe. Il présente à décrire 4 faces : antérieure, postérieure, externe et interne. La face interne présente la jonction iléo-caecale. Au niveau de cette face, les trois tæniae convergent vers la base de l'appendice.

d. Configuration interne :

Deux orifices sont présents sur la face interne du cæcum :

- L'orifice iléo-cæcal : c'est une fente transversale à deux lèvres, fermée par la valve iléo-cæcale¹. Les deux lèvres se prolongent par les freins antérieur et postérieur de la valve iléo-cæcale.
- L'orifice appendiculaire : il est situé à 2 cm environ en-dessous de l'orifice iléo-cæcal. De forme arrondie, il peut présenter un repli muqueux : la valve appendiculaire².

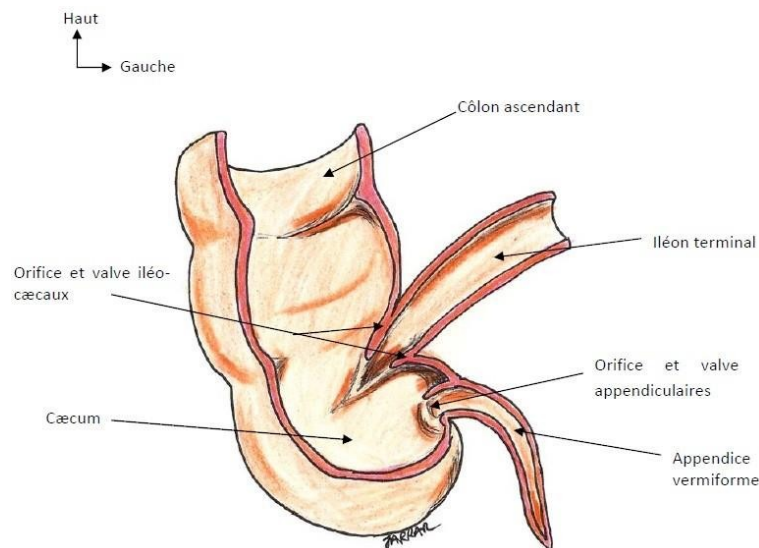


Fig. 2. Configuration interne du cæcum et de l'appendice vermiforme.

¹Valvule de Bauhin.

²Valvule de Gerlach.

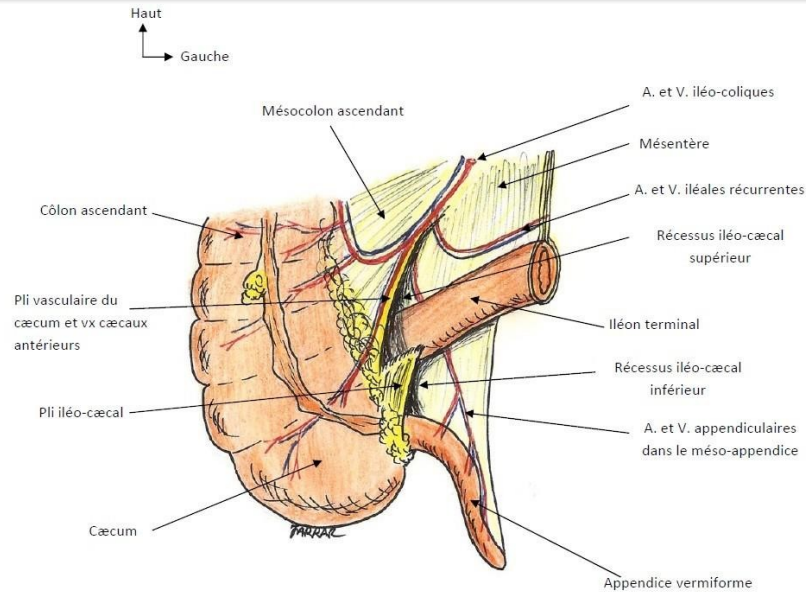


Fig. 3. Vue de face du cæcum et de l'appendice vermiforme.

B. L'appendice vermiforme³ :

C'est un tube flexueux, implanté sur la face interne du cæcum, au point de convergence des trois tænias. C'est un organe propre à l'homme et aux singes anthropoïdes.

a. Dimensions :

- Longueur : moyenne de 7 à 8 cm (variable : 2 à 20 cm) ;
- Calibre : 4 à 8 mm.

³Appendice iléo-cæcal, appendice vermiculaire.

b. Situation : Elle est très variable par rapport au cæcum. Le plus souvent, l'appendice est latéro-cæcal interne. Rarement et anormalement, il peut être infra-cæcal antérieur ou postérieur ; pré-cæcal ; rétro-cæcal ; méso-cœliaque antérieur ou postérieur ; sous-hépatique ; pelvien ; sous-séreux.

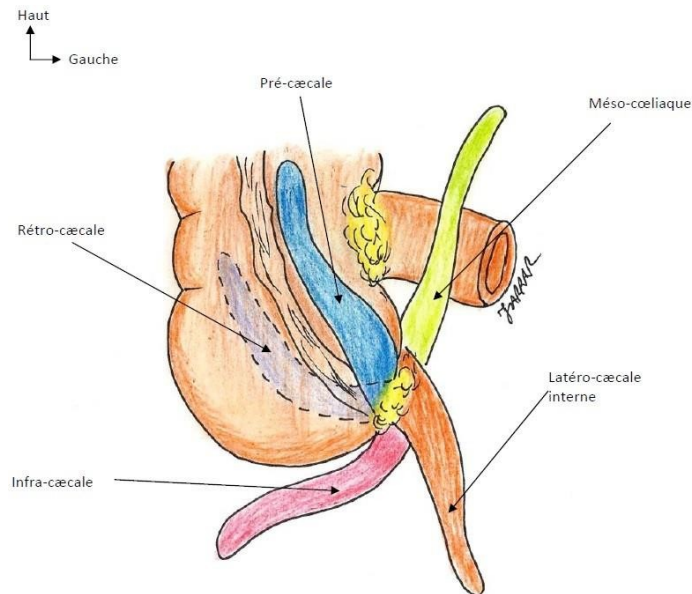


Fig. 4. Variation de la position de l'appendice vermiforme.

Forme : L'appendice a la forme d'un tube cylindrique plus au moins flexueux, avec une pointe distale effilée et une base proximale, plus ou moins large, implantée sur le cæcum.

Direction : La portion proximale est horizontale, fixée par l'artère appendiculaire. La portion distale est verticale. La pointe appendiculaire peut être reliée à l'ovaire droit par des adhérences, réalisant parfois un véritable ligament appendiculo-ovarien⁴.

Fixité : Le méso-appendice relie l'appendice à l'iléon, et contient les vaisseaux et les nerfs appendiculaires.

Le pli iléo-cæcal est tendu entre l'iléon terminal et la base de l'appendice.

⁴Ligament de Clado.

c. Anatomie de surface : La projection de l'appendice sur la surface abdominale est très variable, et dépend de la situation du cæcum. Dans sa variété normale, la base de l'appendice se projette à l'union 1/3 externe - 2/3 internes de la ligne qui unit l'ombilic et l'épine iliaque antéro-supérieure droite⁵.

d. Structure : Elle est faite des quatre tuniques habituelles. La muqueuse est très riche en follicules lymphoïdes.

C. Les rapports du cæcum et de l'appendice vermiforme :

Le cæcum et l'appendice occupent une loge formée par 3 parois : antérieure, postéro-externe, et postéro-interne. Cette loge est ouverte largement en haut vers la région lombaire, et en bas vers la région pelvienne.

Face antérieure : répond directement à la paroi abdominale antérieure. Ceci est à la base de la voie électorale d'abord chirurgical de l'appendice : l'incision de Mac Burney⁶.

Face postérieure : est appliquée contre les parties molles qui occupent la fosse iliaque, à savoir le muscle iliaque droit et le nerf cutané latéral de la cuisse droit.

Face externe : est en rapport avec la paroi abdominale latérale.

Face interne : répond à la grande cavité péritonéale et aux anses grêles recouvertes par le grand omentum.

D. Vascularisation du cæcum et de l'appendice vermiforme :

a. Les artères : La vascularisation artérielle est assurée par une seule branche de l'artère mésentérique supérieure : l'artère iléo-colique⁷. Son origine est située en-dessous du 3^{ème} duodénum, un peu au-dessus de la terminaison de l'artère mésentérique supérieure. Elle est oblique en bas et à droite le long de la racine du mésentère vers la jonction iléo-cæcale. Elle se termine à 6 ou 7 cm de la jonction iléo-cæcale pour donner cinq branches :

- une branche ascendante qui va s'anastomoser avec la branche descendante de l'artère colique droite
- deux artères cæcales antérieure et postérieure
- une artère appendiculaire qui chemine dans le méso-appendice

⁵Ce point constitue le repère du diagnostic et de l'abord chirurgical des appendicites : point de Mac Burney.

⁶C'est une incision presque verticale au niveau de la jonction 1/3 externe - 2/3 internes de la ligne virtuelle étendue entre l'épine iliaque antéro-supérieure et l'ombilic.

⁷Artère iléo-bicæco-colo-appendiculaire, artère colique inférieure droite.

- une branche iléale récurrente qui va s'anastomoser avec une branche homologue, terminale de l'artère mésentérique supérieure. Ces deux artères délimitent avec la dernière anse iléale une aire avasculaire.

b. Les veines : Elles sont satellites des artères, et se drainent dans le système porte par les branches de la veine mésentérique supérieure.

c. Les lymphatiques : Les lymphatiques suivent le trajet des veines, et gagnent les nœuds iléo-cœcaux, situés autour de la veine iléo-colique, puis mésentériques supérieurs.

3. Anatomopathologie et physiopathologie

L'appendice est un organe immunitaire dont la structure est riche en tissus lymphoïdes. Sa paroi est composée de 4 couches successives :

- Une séreuse externe
- une musculuse composée de deux couches musculaires, longitudinale et circulaire
- une sous-muqueuse comportant de nombreux follicules lymphoïdes
- une couche muqueuse délimitant la lumière appendiculaire

L'infection de l'appendice va survenir en cas d'obstruction en aval de la lumière appendiculaire entraînant une pullulation microbienne.

Plusieurs mécanismes sont évoqués pour expliquer ce processus inflammatoire infectieux :

- une obstruction de la lumière appendiculaire par un stercolithe (concrétion dure de matières fécales)
- une hyperplasie des tissus lymphoïdes en réaction à un épisode viral ou bactérien du tube digestif
- une infection parasitaire obstructive
- une sténose inflammatoire de paroi appendiculaire en cas de maladie de Crohn
- Une occlusion par une tumeur (le plus souvent de type carcinoïde)

L'inflammation va progressivement s'étendre aux 4 couches pariétales et entraîner une ischémie artérielle évoluant vers la gangrène et la perforation en l'absence de traitement.

On distingue plusieurs formes cliniques d'appendicite aigue : non compliquée et compliquées (Tableau 1)

Formes non compliquées (80% des cas)	Appendicite catarrhale	Infiltration et atteinte isolée de la muqueuse
	Appendicite suppurée	Abcès intra-pariétaux et fausses membranes péri-appendiculaires
	Appendicite gangréneuse	Nécrose de la paroi
Formes compliquées (20% des cas)	Abcès appendiculaire	Inaugural ou compliquant une appendicite Gangréneuse/ Suppurée
	Plastron appendiculaire	Masse diffuse en FIDt infiltrant des structures de voisinage (iléon, côlon, grand omentum, paroi abdominale)
	Péritonite appendiculaire	Infection diffuse généralisée de la cavité abdominale d'emblée par perforation appendiculaire, par diffusion de l'infection ou par rupture d'un abcès appendiculaire

Tableau 1 : Les formes cliniques d'appendicite aigue

4. Examen Clinique :

4-1. Terrain :

L'appendicite aigue peut survenir à tout âge mais reste exceptionnelle avant un an.

Sa fréquence est maximale chez l'enfant de plus de 6 ans jusqu'à l'âge de 30-40 ans.

Sa fréquence décroît avec l'âge en raison de l'involution des tissus lymphoïdes.

Chez la personne âgée, sa suspicion doit faire évoquer de principe d'autres diagnostics tels que le cancer du côlon droit.

4-2 : Forme classique : « Appendicite iliaque droite de l'adulte jeune »

4-2-1 : Signes fonctionnels :

L'interrogatoire retrouve un tableau de douleur abdominale aigue, de début brutal :

-Douleur pouvant débuter initialement dans la région épigastrique ou péri-ombilicale, migrant secondairement en quelques heures en fosse iliaque droite. La douleur devient alors permanente et sans irradiation, accentuée par les mouvements.

-Signes digestifs associés : nausée, vomissements, rarement une diarrhée qui témoignent généralement d'une forme grave gangrénée et toxique .

-Signes généraux : fièvre absente ou modérée (38-38,5°C) , langue saburrale (dépôt blanchâtre).

4-2-2. Examen physique :

A' l'inspection on ne retrouve pas de cicatrice d'appendicectomie.

La palpation abdominale doit débuter en zone non douloureuse. Elle retrouve :

-Une douleur provoquée en fosse iliaque droite à type de sensibilité ou de défense (irritation péritonéale entraînant une contraction musculaire réflexe en réaction à la douleur provoquée par la palpation).

-Une douleur en fosse iliaque droite provoquée par la décompression de la fosse iliaque gauche (signe de Rovsing). Ce signe n'est pas systématiquement retrouvé.

L'extension de la cuisse sur le bassin peut majorer la douleur et signer une irritation pariétale postérieure (psoitis)

Le toucher rectal peut trouver une douleur latéralisée à droite en bout de doigt. De même que pour le toucher vaginal, l'intérêt est faible actuellement du fait de la disponibilité des examens morphologiques. Il est réalisé en présence d'une tierce personne chez l'enfant.

Il est important de noter qu'il n'existe pas de parallélisme anatomo-clinique entre les signes physiques et fonctionnels présentés par le patient et le degré de gravité et de complication de l'appendicite.

4-3. Autres formes cliniques :

4-3-1. Selon la topographie de l'appendice

-L'appendicite rétro-caecale est marquée par un psoitis plus franc alors que la douleur en fosse iliaque droite est moins marquée que dans la forme latéro-caecale. L'examen en décubitus latéral gauche peut permettre de mieux mettre en évidence la douleur par un palper bi-manuel (une main antérieure dans le flanc droit et une main en fosse lombaire droite).

-En cas d'appendicite pelvienne, on retrouve à l'examen clinique des signes fonctionnels urinaires (pollakiurie, dysurie), un ténesme rectal ou des symptômes pouvant faire évoquer une cause gynécologique. La réalisation des touchers rectal et vaginal met en évidence une douleur nette latéralisée à droite. C'est dans cette topographie qu'ils peuvent être le plus contributif.

-L'appendice méso-coeliaque réalise classiquement un tableau d'occlusion fébrile en raison du contact de l'appendice inflammatoire avec les anses intestinales.

-L'appendice en position sous-hépatique mime cliniquement un tableau de cholécystite aigue avec à l'examen une douleur et une défense au niveau de l'hypochondre droit associée à une fièvre.

4-3-2. Selon le terrain :

-Le diagnostic est particulièrement difficile chez le nourrisson car non seulement l'incidence est faible mais la présentation clinique non spécifique est également trompeuse rendant la pathologie potentiellement grave. Cliniquement le nourrisson présente une altération de l'état général avec un état fébrile, des vomissements et diarrhée. Les examens complémentaires sont très utiles pour évoquer le diagnostic. Dans ce cas la mise en observation pendant quelques jours avant la décision opératoire peut être nécessaire.

-**Chez le jeune enfant** le diagnostic peut également être difficile lorsque l'enfant ne se laisse pas facilement examiner. D'autres diagnostics fréquents tels que la gastro-entérite aigue et l'adénolymphite mésentérique peuvent retarder le diagnostic. De même que précédemment une hospitalisation pour mise en observation et examens complémentaires peut s'avérer utile.

-**Chez la femme enceinte**, l'appendicite peut potentiellement être une pathologie grave en raison du retard au diagnostic entraînant des formes compliquées. La présentation clinique évolue en fonction du stade de la grossesse. Au premier trimestre, l'examen clinique n'est pas encore modifié. Aux deuxième et troisième trimestres, l'utérus augmente de volume et l'appendice peut être refoulé vers le haut, le dehors et l'arrière. Une infection urinaire haute est un diagnostic différentiel.

-**Chez la personne âgée**, les symptômes de l'appendicite aigue sont moins francs retardant le diagnostic. L'évolution est plus torpide. Un iléus est souvent présent. Il faut impérativement au minimum évoquer la possibilité d'une tumeur colique droite.

4-3-3. Selon l'évolution

-**En cas d'abcès appendiculaire**, la palpation retrouve une défense en fosse iliaque droite pouvant s'étendre au flanc droit et à l'hypogastre en fonction de la localisation de l'abcès. Un syndrome sub-occlusif est fréquent. Les signes généraux sont également plus marqués avec une fièvre dépassant 38,5°C et pouvant atteindre 39,5-40°C.

-**Le plastron appendiculaire** est suspecté cliniquement lorsqu'une masse douloureuse est palpée en fosse iliaque droite. Une fièvre modérée est présente. L'empatement de la fosse iliaque droite correspond à une infiltration des organes de voisinage par le processus infectieux appendiculaire.

Une intervention chirurgicale est rarement décidée en urgence et un traitement médical est souvent institué en première ligne.

-La péritonite appendiculaire est une urgence chirurgicale absolue. L'examen physique retrouve une défense abdominale généralisée voir une contracture abdominale. Le toucher

rectal déclenche une douleur vive au niveau du cul-de-sac de Douglas. Une fièvre supérieure à 38,50C est fréquente. Une franche altération de l'état général est également notée avec un faciès gris, terreux au stade de péritonite constituée. La péritonite appendiculaire peut se développer sur plusieurs modes :

-Péritonite en 1 temps : D'emblée par perforation appendiculaire ou par diffusion de l'infection sans espace libre ; elle survient au 4^{ème} - 5^{ème} jour d'évolution après une crise d'appendicite aiguë non opérée.

-Péritonite en 2 temps : Après une crise d'appendicite aiguë, sédation nette des signes durant 1 à 4 jours puis éclate brusquement une péritonite généralisée.

-Péritonite en 3 temps Par rupture d'un abcès appendiculaire non pris en charge.

L'appendicite dite « toxique » est une forme très rare mais d'évolution redoutable aboutissant au décès en l'absence de prise en charge adaptée. Elle expliquée par une translocation bactérienne à partir de la paroi appendiculaire pathologique. Elle peut également s'accompagner d'une atteinte hépatique septique. Son traitement associe une antibiothérapie à visée curative à l'appendicectomie

5. Examens Complémentaires

5-1 Biologie :

NFS : Elle retrouve une hyperleucocytose (>10000/mm³) à polynucléaires neutrophiles chez plus de 80% des patients. C'est le marqueur biologique le plus précocement perturbé.

CRP : Elle peut être normale dans une appendicite catarrhale débutante. Lorsqu'elle est élevée, elle signe un processus inflammatoire évoluant depuis au moins quelques heures.

Bandelettes urinaire : Elle est utile pour éliminer les diagnostics différentiels urinaires.

B-hCG : Le dosage doit être systématique chez une patiente jeune en âge de procréer et présentant une douleur abdominale.

5-2. Examens Radiologiques :

Autrefois réalisée à la recherche d'un stercolithe, la radiographie de l'abdomen sans préparation (ASP) n'a plus aucune indication dans le bilan diagnostique d'une appendicite aiguë.

L'échographie abdominale est l'examen de choix en première intention dans la plupart des situations. Elle est accessible, rapide, et peu coûteuse mais surtout non irradiante. C'est donc l'examen de prédilection chez les enfants et les patientes en âge de procréer. Elle permet facilement d'éliminer des diagnostics différentiels gynécologiques et urinaires. Sa sensibilité est d'environ 80% avec un taux cependant plus faible chez les patients obèses ou lorsque l'appendice est en position rétro-caecale.

Le diagnostic d'appendicite est confirmé avec un diamètre appendiculaire augmenté (>6mm) et une paroi épaissie (>3mm). En cas d'appendicite aigue, l'échographie retrouve également un appendice non compressible et douloureux à la paroi de la sonde. Une image hyperéchogène avec cône d'ombre postérieur est en faveur d'un stercolithe. L'échographie peut montrer également une infiltration de la graisse péri appendiculaire ainsi qu'un épanchement liquidien en fosse iliaque droite ou dans le pelvis.

Le scanner abdominal avec injection de produit de contraste iodé au temps portal est le meilleur examen pour diagnostiquer une appendicite aigue. Sa sensibilité et sa spécificité dépassant 90 à 95 %. Ses performances ont permis de diminuer nettement le taux d'appendicectomies inutiles.

Le diagnostic d'appendicite aigue est posé en cas d'augmentation de diamètre de l'appendice, d'épaississement de la paroi et d'infiltration de la graisse péri-appendiculaire. Le scanner est particulièrement utile pour rechercher des signes en faveur de complications (abcès et péritonite) et doit donc être réalisé en première intention lorsque l'examen clinique laisse supposer un tel diagnostic.

IRM Abdominale n'est que très peu utilisée en pratique courante car peu disponible en urgence. Chez la femme enceinte, elle peut être préférée au scanner au premier trimestre de grossesse car non irradiante avec cependant un risque théorique d'hypoacousie pour le fœtus, et d'atteinte thyroïdienne fœtale en cas d'injection de produit de contraste iodé.

La coelioscopie exploratrice ne doit pas être réalisée en première intention dans un contexte de suspicion diagnostique. Elle peut être proposée chez la femme jeune lorsque l'imagerie n'est pas contributive et après avis gynécologique.

6- Diagnostics différentiels

Les diagnostics différentiels de l'appendicite aigue sont nombreux et recouvrent l'ensemble de l'affection abdominale et extra-abdominal responsables de douleurs abdominales.

***Chez l'enfant** : Un des principaux diagnostics différentiels de l'appendicite aigue est l'adénolymphite mésentérique. La recherche d'antécédents récents d'infection de la sphère ORL associée à une fièvre élevée (38.5-39) et la présence de volumineuses adénopathies à l'échographie doivent faire évoquer le diagnostic.

L'invagination intestinale aigue chez le nourrisson et le jeune enfant doit être discutée en cas de douleur abdominale associée à des vomissements et des accès de pâleur.

La gastro-enterite aiguë est également un diagnostic différentiel classique.

**Chez la femme jeune en âge de procréer, il faut penser à éliminer :*

-Une pathologie gynécologique :

Grossesse extra-utérine, kyste ovarien fonctionnel, salpingite, torsion d'annexe. Le dosage des B-HCG est indispensable au bilan initial et une échographie abdominale voire endo-vaginale pourra redresser le diagnostic. Un avis gynécologique doit également être demandé avant de proposer une coelioscopie exploratrice.

- Les pathologies de l'appareil urinaire (colique néphrétique et pyélonéphrite) peuvent avoir une présentation clinique similaire à une appendicite aiguë. La bandelette urinaire est un examen simple permettant dans cette situation d'orienter la démarche diagnostique.

**D'autres diagnostics différentiels à point de départ digestif peuvent également être évoqués* diverticulite de Meckel, diverticulite sigmoïdienne, gastro-entérite aiguë, maladies inflammatoires chroniques intestinales (maladie de Crohn notamment), torsion de frange épiploïque colique (Appendagite). La cholécystite aiguë est un diagnostic différentiel classique d'une appendicite sous-hépatique.

7. Traitement

Le traitement de l'appendicite aiguë compliquée ou non compliquée reste chirurgical et doit être entrepris en urgence en raison du risque d'évolution vers une forme compliquée.

L'appendicectomie est le traitement de référence même si certaines études récentes ont soulevé la question d'un traitement médical exclusif par antibiothérapie pour les formes non compliquées.

7.1. Prise en charge pré-opératoire

Le patient est mis à jeun en attendant l'intervention chirurgicale.

Une hydratation par voie intra-veineuse et correction des troubles hydro-electrolytiques sont réalisées. Un traitement antalgique par antalgiques de palier 1 (paracétamol et phloroglucinol) est débuté. Une consultation d'anesthésie est demandée en urgence.

7.2. Appendicectomie pour appendicite aiguë non compliquée

- L'intervention se déroule sous anesthésie générale par une courte laparotomie oblique en fosse iliaque droite (incision de McBurney) ou par coelioscopie (open-coelioscopie). L'avantage de la coelioscopie est de pouvoir réaliser une exploration complète de l'abdomen, d'offrir un bénéfice esthétique avec des cicatrices de taille réduite.

Dans un premier temps l'opérateur commence par une exploration de la cavité péritonéale afin de confirmer le diagnostic ou de rechercher une autre étiologie. En cas d'épanchement liquidien celui-ci est systématiquement prélevé pour examen bactériologique.

L'appendicectomie est ensuite réalisée et la pièce opératoire est impérativement envoyée pour examen anatomopathologique afin de confirmer le diagnostic d'appendicite aiguë et rechercher de principe une tumeur de l'appendice. Les tumeurs carcinoïdes sont les plus fréquentes (0,3 à 0,9 % des appendicectomies) alors que les adénocarcinomes appendiculaires sont plus rares. Une autre forme tumorale particulière est le mucoécèle appendiculaire dans sa forme maligne, le cystadénocarcinome, qui peut évoluer vers une carcinose péritonéale en cas de perforation appendiculaire.

- Une toilette péritonéale locale ainsi qu'un drainage péritonéal ne sont pas recommandés en cas de forme non compliquée.
- Une antibiothérapie courte de 24-48 heures par amoxicilline-acide clavulanique (1 gramme x 3/jour) complète habituellement le geste et peut être adaptée aux constatations opératoires.
- La sortie du patient intervient dans les 24 à 48 heures dans les formes non compliquées
- La morbidité globale des appendicectomies est estimée à environ 10 %. La morbidité immédiate concerne le risque d'infection du site opératoire (ISO) : infection pariétale (plus élevée en cas d'incision de type McBurney) ou infection profonde (plus élevée en cas de coelioscopie).

À distance, le risque d'occlusion aiguë de l'intestin grêle (même plusieurs années après l'intervention) ne paraît pas diminué par l'approche coelioscopique. Le risque de récurrence d'appendicite aiguë est réel en cas d'appendicectomie incomplète.

La mortalité postopératoire reste inférieure à 0.5%.

7.3. Prise en charge des formes compliquées

7.3.1. Abscess appendiculaire

- Le traitement chirurgical reste la référence, il consiste à une appendicectomie associée à un drainage. Une antibiothérapie probabiliste sera initiée, elle sera adaptée secondairement aux résultats de l'antibiogramme pour une durée moyenne de 7 jours. Un drainage peut être réalisé en première intention par voie percutanée sous contrôle radiologique (échographie ou scanner), le liquide contenu dans l'abcès sera envoyé en bactériologie et une antibiothérapie probabiliste sera initiée, elle sera adaptée secondairement aux résultats de l'antibiogramme pour une durée moyenne de 7 jours, l'appendicectomie sera réalisée à distance de l'épisode infectieux (en général 3 mois).

7.3.2. Péritonite appendiculaire

- Le traitement de la péritonite appendiculaire repose, en plus de l'appendicectomie, sur une toilette péritonéale rigoureuse afin de retirer l' inoculum bactérien..

L'antibiothérapie secondairement adapté au prélèvement du liquide péritonéal sera poursuivie 5 à 7 jours après l'intervention chirurgicale

7.3.3. Plastron appendiculaire

L'importance des phénomènes inflammatoires locaux rend difficile la réalisation d'une appendicectomie seule et le chirurgien s'expose a des plaies digestives au cours de la dissection voire a une résection d'intestin grêle ou de colon. En cas de plastron il est donc préférable de réaliser en première intention un traitement médical seul par antibiothérapie.

L'appendicectomie sera alors réalisée à distance (3 mois) de l'épisode infectieux afin de minimiser les risques opératoires même si son intérêt peut être discuté

8. Conclusion

L'appendicite aiguë est une pathologie très fréquente dont le diagnostic est facile à poser cliniquement dans les formes typiques non compliquées. Un apport du scanner abdominal dans la démarche diagnostique a permis de diminuer le taux d'appendicectomies inutiles. L'évolution vers une péritonite doit faire considérer le diagnostic comme une urgence chirurgicale dont le traitement ne doit pas être différé.