

Cours De Résidanat

Sujet: 56

Sujet 56 : Œil rouge

Objectifs :

- 1) Etablir le diagnostic de gravité d'une rougeur oculaire à partir des données relatives au contexte, au siège de la rougeur et aux symptômes associés.
- 2) Réunir les éléments cliniques qui orientent vers une crise aiguë de glaucome primitif par fermeture de l'angle.
- 3) Expliquer la physiopathologie de la crise aiguë de glaucome primitif par fermeture de l'angle en se basant sur l'anatomie de l'angle irido-cornéen.
- 4) Enumérer les étiologies d'un œil rouge douloureux.

ABREVIATIONS

AIC:	angle irido-cornéen
BAV:	baisse de l'acuité visuelle
CA:	chambre antérieure
CP:	chambre postérieure
GNV:	glaucome néovasculaire
HA:	humeur aqueuse
HSV:	herpès simplex virus
HTO:	hypertonie oculaire
LA:	longueur axiale
LAF:	lampe à fente
UBM:	ultrabiomicroscope

ŒIL ROUGE. ORIENTATION DIAGNOSTIQUE

INTRODUCTION

La rougeur oculaire fait partie des manifestations de nombreuses pathologies oculaires, des plus bénignes aux plus menaçantes pour la vision. L'analyse précise des caractéristiques d'un œil rouge et des éventuels éléments associés nécessite un examen à la lampe à fente. Toutefois, si les circonstances retardent l'accès à une consultation en ophtalmologie, des éléments sémiologiques permettent de distinguer les principales orientations diagnostiques.

DOCUMENT DE BASE

1. INTRODUCTION

L'œil rouge accompagné ou non de douleur est un motif fréquent de consultation en urgence ophtalmologique. Un bilan complet (interrogatoire, examen clinique) est indispensable pour poser le diagnostic étiologique et permettre une prise en charge thérapeutique efficace. Sa présence témoigne de pathologies très variées, de la conjonctivite bénigne à des affections sévères susceptibles de mettre en jeu la fonction visuelle. Il convient donc, devant un œil rouge, de rechercher les signes de gravité et de s'orienter rapidement vers le diagnostic précis pour une prise en charge du patient.

Ce cours n'est pas exhaustif. Il a été simplifié afin de répondre au mieux aux objectifs sus cités (orientation diagnostique).

OBJ-1. Etablir le diagnostic de gravité d'une rougeur oculaire à partir des données relatives au contexte, au siège de la rougeur et aux symptômes associés.

La recherche des facteurs de gravité est systématique :

- douleur oculaire ;
- baisse d'acuité visuelle ;
- cercle périkératique.
- Autres signes ; altération du reflexe photomoteur, œdème cornéen, traumatisme oculaire

2. EXAMEN OPHTALMOLOGIQUE

2.1. INTERROGATOIRE : va préciser:

2.1.1. Le mode d'apparition de la rougeur oculaire:

- récente ou ancienne

N° Validation : 0756202014

- aigüe ou chronique
- d'apparition brutale ou progressive
- uni ou bilatérale

2.1.2. Le type de la douleur:

a. superficielle :

- o modérée à type de sensation de grains de sable (conjonctivite)
- o plus importante, avec photophobie larmoiement et blépharospasme (kératite aigüe)

b. profonde:

- o modérée : évoquant une uvéite antérieure ou une épisclérite
- o intense irradiant dans le territoire du trijumeau (hypertonie oculaire aigüe)

2.1.3. Rechercher une BAV associée une estimation au moins sommaire de son degré est nécessaire, depuis une réduction discrète de l'acuité visuelle jusqu'à l'absence totale de perception lumineuse.

2.1.4. Préciser les antécédents ophtalmologiques et généraux: ceux-ci peuvent fréquemment donner la clé du diagnostic, par exemple dans le cas d'une uvéite ou d'une sclérite compliquant une maladie systémique.

2.1.5. Rechercher la notion de traumatisme Devant une rougeur oculaire dans un contexte traumatique, on s'acharnera à éliminer une plaie perforante du globe oculaire : Il s'agit d'une URGENCE OPHTALMOLOGIQUE. *Le contexte traumatique constitue également un critère de gravité devant une rougeur oculaire.*

2.1.6. Rechercher les signes associés:

- locaux (prurit, sécrétions, etc.)
- généraux (céphalées, fièvre, ORL)

2.2. EXAMEN CLINIQUE: bilatéral et comparatif.

2.2.1. Acuité visuelle: de loin et de près avec correction.

2.2.2. Examen des paupières

2.2.3. Examen de la conjonctive et de la sclère

a. Topographie et aspect de la rougeur oculaire

- en nappe, hémorragique: hémorragie sous conjonctivale
- diffuse : dans les conjonctivites, sclérite diffuse
- en secteur : épisclérite, sclérite localisée
- autour du limbe scléro - cornéen (vasodilatation concentrique des vaisseaux conjonctivaux limbiques : cercle périkératique): kératite aigüe, uvéite antérieure, glaucome aigüe.
Contrairement à la rougeur diffuse, la rougeur péri-kératique persiste même après instillation d'un collyre vasoconstricteur tel que la néosynéphrine.

b. Éverser les paupières supérieures:

- recherche de follicules ou de papilles (conjonctivite)

N° Validation : 0756202014

- recherche de corps étrangers

c. Test à la néosynéphrine : le test au collyre à la phényléphrine à 10 % permet d'obtenir une constriction vasculaire limitée aux vaisseaux conjonctivaux et peut ainsi distinguer épisclérites (test positif : obtention d'un œil blanc) et sclérites (test négatif : l'œil reste hyperhémie).

L'effet mydriatique du Test à la néosynéphrine, susceptible d'aggraver un glaucome par fermeture de l'angle, doit le faire réserver à un examen par un ophtalmologiste.

2.2.4. Examen de la cornée

La cornée normale est claire, sans altération de surface (« fluo – »). L'examen à la LAF permet d'apprécier :

a. sa transparence :

- infiltration épithéliale ou stromale (abcès, taie cicatricielle, etc.)
- buée épithéliale (œdème épithélial par hypertonie aiguë)
- précipités rétrocornéens (uvéites)

b. son intégrité : test à la fluorescéine. L'instillation d'une goutte de fluorescéine permet de rechercher:

- des anomalies de surface (ulcération, érosion, kératite, etc.)
- une plaie cornéenne transfixiante avec phénomène de Seidel (fuite d'humeur aqueuse

lavant la fluorescéine)

c. sa sensibilité : penser à rechercher une anesthésie cornéenne en effleurant la cornée avec l'extrémité d'une compresse stérile (avant l'instillation d'un anesthésique de contact).

2.2.5. Examen de la pupille et de l'iris: à la recherche de

- synéchies iridocristalliniennes, nodules, hétérochromie (uvéites)
- atrophie irienne (herpès)
- plaie irienne (rechercher un corps étranger intra-oculaire)
- myosis (kératite aiguë ou uvéite aiguë), semi-mydriase areflective (glaucome aigu)

2.2.6. Examen de la chambre antérieure : elle est décrite comme « calme » car remplie d'humeur aqueuse optiquement vide :

a. L'effet Tyndall: traduit la présence de particules hématiques ou inflammatoires, visibles en suspension (tyndall hématique après un traumatisme oculaire avec hyphéma).

b. Appréciation de la profondeur de la chambre antérieure (CA): On évaluera d'abord la profondeur de la chambre antérieure (Elle sera étroite en cas de crise de GFA)

N° Validation : 0756202014

2.2.7. Mesure du tonus oculaire:

- par palpation bi digitale : le tonus du globe oculaire est apprécié en appuyant doucement par pressions successives à travers la paupière supérieure sur le globe (comparaison par palpation symétrique des 2 globes).

- au tonomètre à air pulsé ou par aplanation (tonomètre de Goldmann) à l'aide d'un cône d'aplanation, après instillation de collyre anesthésique et de fluorescéine.

Ces gestes sont prohibés en cas de suspicion de traumatisme perforant

2.2.9. Examen de l'angle irido-cornéen: site d'évacuation de l'humeur aqueuse produite par les procès ciliaires. Cette structure est examinée avec un miroir de gonioscopie, ce qui permet de :

- mesurer le degré d'ouverture de l'angle iridocornéen
- rechercher diverses anomalies (néovaisseaux, synéchies, pigmentation...).


2.2.9. Examen du cristallin: étudier sa transparence (mieux appréciée après dilatation pupillaire).

2.2.10. Recherche d'une exophtalmie

2.2.11. Examen du fond d'œil: doit être réalisé après avoir éliminé une prédisposition à la fermeture de l'angle irido-cornéen à la recherche d'une pathologie pouvant s'accompagner d'une atteinte vitréenne ou rétinienne.

Au terme de l'interrogatoire et de l'examen ophtalmologique, une première orientation diagnostique est souvent claire, selon que la rougeur soit associée ou non à une douleur oculaire ou /et une baisse de l'acuité visuelle, et selon les signes associés.

Il est classique de distinguer :

- *la rougeur oculaire sans douleur ni baisse visuelle : souvent d'origine bénigne*
- *la rougeur oculaire avec douleur et baisse de la vision: indique des pathologies oculaires graves. *
- *la rougeur oculaire avec douleur, mais sans baisse de la vision.*

Les causes de chacun de ces tableaux sont différentes. (Annexe 1)

3. ETIOLOGIES D'UN OEIL ROUGE DOULOUREUX

3.1. OEIL ROUGE AVEC BAISSSE DE L'ACUITE VISUELLE:

3.1.1. Hypertonies oculaires:

a. Crise de glaucome primitif par fermeture de l'angle:

Le glaucome primitif par fermeture de l'angle est une pathologie oculaire essentiellement liée à la biométrie de l'œil, partiellement héréditaire, dans laquelle, à partir d'un certain âge et sous l'influence

N° Validation : 0756202014

de certains facteurs déclenchant, se produit une fermeture de l'angle iridocornéen. Cette fermeture de l'angle entraîne une hypertonie oculaire (HTO) responsable d'une neuropathie optique ischémique. La fermeture de l'angle peut être brutale caractérisant la crise de glaucome aigu par fermeture de l'angle qui constitue une **urgence médico-chirurgicale**. Sans traitement, le pronostic visuel est engagé en quelques heures.

- **OBJ-3. Expliquer la physiopathologie de la crise aiguë de glaucome primitif par fermeture de l'angle en se basant sur l'anatomie de l'angle irido-cornéen.**

a.1. Rappel anatomophysiologique: l'angle iridocornéen est l'un des composants majeurs de l'œil, il constitue la principale voie de résorption de l'humeur aqueuse par le biais d'un de ses éléments essentiels, le trabéculum. L'angle irido-cornéen (AIC) est issu de la réunion de quatre structures oculaires indissociables: la cornée et la sclère en avant, l'iris et le corps ciliaire en arrière. Il est constitué de deux parois et d'un sommet:

- la paroi antéro-externe qui correspond à la jonction cornéo-sclérale.
- la paroi postéro-interne qui correspond à la racine de l'iris
- le sommet de l'angle: muscle ciliaire

L'humeur aqueuse (HA) est formée au niveau des procès ciliaires du corps ciliaire, à partir du plasma. Elle est sécrétée dans la chambre postérieure et gagne la chambre antérieure à travers la pupille. Dans la chambre antérieure, l'HA, modifiée dans sa composition du fait des échanges avec les tissus rencontrés, va être éliminée au niveau de l'angle iridocornéen par la voie principale trabéculo canaliculaire (90%) et par la voie accessoire uvéosclérale (10%). En dehors de son influence primordiale sur la PIO et de son rôle optique, l'HA assure, en outre, une fonction métabolique nutritionnelle vis-à-vis du cristallin, de la cornée et du trabéculum, aussi bien par les nutriments qu'elle leur fournit que par leurs déchets qu'elle élimine.

L'AIC est accessible à l'examen par la gonioscopie. Cet examen va permettre de mettre en évidence les principaux repères anatomiques et d'estimer le degré d'ouverture de l'AIC. L'AIC est dit fermé quand aucun repère anatomique n'est visible.

L'humeur aqueuse constitue un élément déterminant principal de la pression intraoculaire. Une PIO normale nécessite:

- une bonne liberté de circulation à travers la pupille de l'HA
- un libre accès à l'AIC

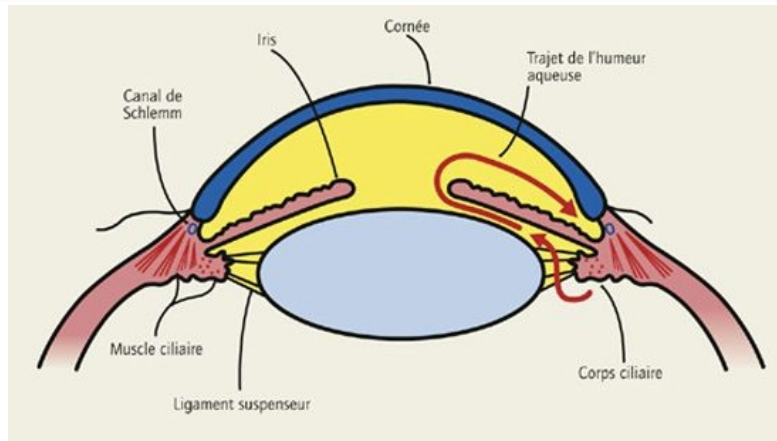


Figure 1 : circulation de l'humeur aqueuse

a.2. Physiopathologie:

a.2.1. Prédisposition biométrique:

- Longueur axiale (LA): la LA est en moyenne plus courte: hypermétropie
- Epaisseur du cristallin, aspect, position: l'épaisseur du cristallin est majorée et le rapport volume du cristallin sur volume de l'œil est augmentée. Le cristallin est plus bombé (sa courbure postérieure est plus marquée). Le cristallin est en position plus antérieure et son pôle antérieur se trouve en avant du limbe, propulsant ainsi l'iris vers l'avant
- Cornée: les rayons de courbure antérieur et postérieur de la cornée ainsi que son diamètre sont plus petits et la cornée est ainsi plus inclinée sur le limbe.
- Chambre antérieure: ces modifications biométriques font que la profondeur de la chambre antérieure est diminuée, diminution plus marquée en périphérie qu'au centre.

a.2.2. Mécanisme du bloc pupillaire:

- Dans l'œil prédisposé, où la chambre antérieure (CA) est étroite, le gros cristallin en position antérieure repousse l'iris en avant et favorise un large contact entre la face postérieure de l'iris et la face antérieure du cristallin en entraînant une diminution du flux de l'humeur aqueuse passant de la chambre postérieure (CP) vers la chambre antérieure, il en résulte un gradient de pression entre la CP et la CA responsable d'un blocage pupillaire relatif.
- Par ailleurs, la force de contraction du sphincter irien dans la situation de preblocage se décompose en force frontale et force antéro-postérieure qui bloque l'iris contre le cristallin.

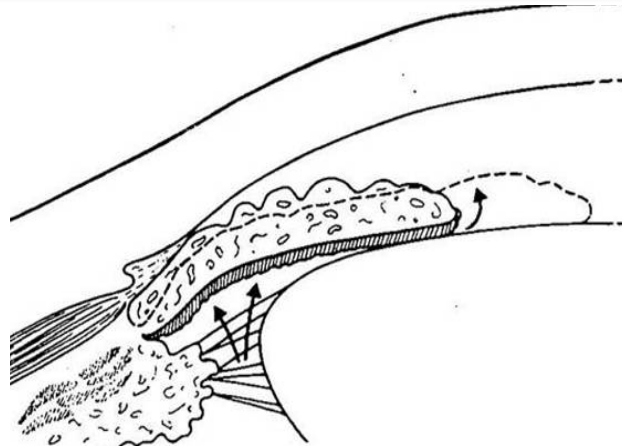


Figure 2: Blocage pupillaire : accolement de la face postérieure de l'iris à la face antérieure du cristallin.

- Lorsque la pupille est en semi-mydriase par contraction simultanée du dilateur et du sphincter sous l'influence de facteurs déclenchant, cette force postérieure est maximale, transforme brusquement le blocage pupillaire relatif en blocage absolu avec gradient de pression positive augmenté.
- Ainsi la périphérie de l'iris qui est plus fine que la partie centrale a tendance à se déplacer en avant et à venir en contact avec le trabéculum entraînant une fermeture de l'AIC. l'HA n est plus évacuée avec HTO brutale souvent importante

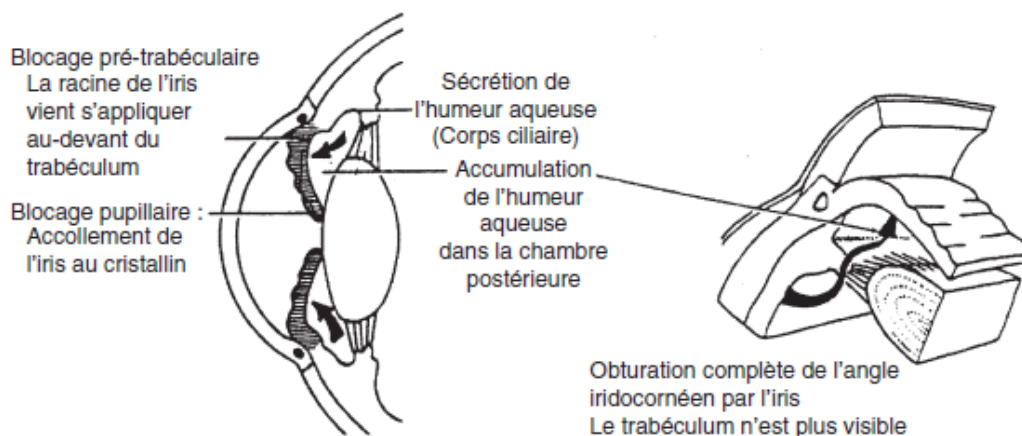


Figure 3 : Mécanisme de fermeture de l'AIC : blocages pupillaire et prétrabéculaire

a.2.3. Les facteurs déclenchants des crises aiguës les plus fréquemment retrouvés sont :

Médicaments: certains médicaments utilisés par voie générale peuvent être responsables du déclenchement d'une crise aiguë de fermeture de l'angle. Les substances en cause ont une activité parasympholytique ou sympathomimétique alpha. Il existe de très nombreuses classes

N° Validation : 0756202014

médicamenteuses en cause et il n'est pas possible d'en donner une liste exhaustive. On peut cependant noter les médicaments à effet atropinique dont :

- les antispasmodiques et anticholinergiques (produits utilisés en urologie ou en gastroentérologie) ;
- les neuroleptiques, comme les phénothiazines, les antidépresseurs tricycliques et les dérivés de l'imipramine, de nombreux antiparkinsoniens ;
- les antinaupathiques ;
- certains hypnotiques ;
- certains antihistaminiques.

Des médicaments à effet sympathomimétiques alpha peuvent être également en cause comme:

- certains bronchodilatateurs antiasthmatiques ;
- des médicaments utilisés contre la rhinite ;
- les inhibiteurs de la monoamine oxydase (IMAO).

On doit souligner que lors d'une anesthésie générale, les malades peuvent recevoir de nombreuses molécules et avoir également reçu une prémédication contenant de l'atropine. Une crise aiguë par fermeture de l'angle peut alors survenir.

Une crise aiguë de fermeture de l'angle peut être déclenchée par l'instillation de collyres mydriatiques, mais également par celle de myotiques forts. Les patients instillant des myotiques au long cours doivent également être surveillés, l'administration de ces collyres chez les patients biométriquement prédisposés pouvant majorer le bloc pupillaire.

Autres:

- **Stress**

- **Obscuration:** l'obscuration est retrouvée plus rarement comme facteur déclenchant.

- **Les traumatismes**

- **L'intense concentration**

- **Diabète**, il existe une plus forte prévalence des crises aiguës de fermeture de l'angle chez les patients diabétiques ou chez les patients ayant une épreuve d'hyperglycémie provoquée pathologique. Cela pourrait être lié à la neuropathie diabétique, où l'iris, moins réactif à la lumière, est plus sensible aux médiateurs, rendant plus fréquente la prévalence de la fermeture de l'angle.

- **Facteurs météorologiques**, la survenue de crise aiguë de fermeture de l'angle est plus fréquente en cas d'arrivée d'un front froid.

- **Yoga**, la pratique du yoga a également été retrouvée comme facteur déclenchant des crises aiguës.

On peut penser que la pesanteur du cristallin et le remplissage sanguin uvéal peuvent jouer un rôle.

- **OBJ-2. Réunir les éléments cliniques qui orientent vers une crise aiguë de glaucome primitif par fermeture de l'angle.**

a.3. Clinique:

La crise aiguë de fermeture de l'angle est le plus souvent unilatérale, mais peut se bilatéraliser. Le tableau survient typiquement chez la femme de la cinquantaine, souvent hypermétrope, fréquemment au crépuscule.

a.3.1. Signes fonctionnels: Les signes fonctionnels peuvent être spectaculaires. Ils sont dominés par :

- La douleur profonde et intense, irradiant souvent dans le territoire du trijumeau mais pouvant également irradier en arrière dans la région orbitaire. Cette douleur s'accompagne parfois de nausées, de vomissements, d'une bradycardie et de sueurs profuses, signes déclenchés par l'intermédiaire des réflexes oculogastriques et oculocardiaques et qui peuvent être à l'origine d'un retard diagnostique.
- Une acuité visuelle généralement diminuée.
- Signes d'irritation oculaire

a.3.2. Examen ophtalmologique: montre

- Une baisse majeure de l'acuité visuelle pouvant se limiter à la perception lumineuse
- Une vasodilatation conjonctivale et épisclérale (cercle périkeratique), donnant à l'œil un aspect rouge
- Un œdème cornéen fait partie intégrante de la symptomatologie des crises aiguës de fermeture de l'angle, mais il est le plus souvent réversible quand la régression de la crise est obtenue. L'hypertonie aiguë provoque également un ralentissement important de la sécrétion d'humeur aqueuse, ainsi que de son élimination, ce qui entraîne un manque de facteurs nutritifs et une accumulation de facteurs toxiques pour la cornée. Ces perturbations peuvent altérer l'activité cellulaire endothéliale, notamment si la crise dure. Il se produit ainsi une destruction d'une quantité variable de cellules endothéliales. La perte cellulaire est d'environ 20 %, relativement indépendante du niveau pressonnier, mais en relation étroite avec la durée de la crise.
- Une racine de l'iris généralement visible au contact de la face postérieure du limbe, traduisant la fermeture de l'angle
- Une pupille en semi-mydriase, plus ou moins déformée et aréflexique. L'hypertonie oculaire perturbe la vascularisation de l'iris, notamment de son sphincter. Celui-ci subit une ischémie, ce qui entraîne une mydriase et une atrophie en plages du stroma irien.

N° Validation : 0756202014

- Un syndrome inflammatoire discret de la chambre antérieure : tyndall cellulaire et albumineux, avec parfois, quelques fins précipités rétrodescémétiques surtout si la crise dure longtemps.
- Une PIO souvent très élevée, de 40 à 60 mmHg, voire plus, donnant un aspect de bille de bois à la palpation bidigitale.
- La gonioscopie, quand elle est possible confirme la fermeture de l'angle.
- L'hypertonie oculaire aiguë provoque l'apparition d'opacités sous-capsulaires, nodulaires blanchâtres, appelées *glaukomflecken*. Ces opacités correspondent à des foyers de nécrose de l'épithélium cristallinien.
- Le fond d'œil, lorsqu'il est visible, retrouve un disque optique normal, ou congestionné en raison de l'interruption du flux axoplasmique. Parfois, on devinera les battements de l'artère centrale de la rétine.
- Enfin, l'examen de l'œil adelphe retrouve souvent un angle irido-cornéen et une chambre antérieure étroites (même prédisposition biométrique). C'est pour cela que le traitement doit être bilatéral : IRIDOTOMIE PERIPHERIQUE AU LASER YAG Elle permet de court-circuiter le passage pupillaire de l'humeur aqueuse et les récurrences de la crise de GFA sur l'œil atteint. Cette iridotomie sera également réalisée au niveau de l'œil adelphe (à but préventif).

• **OBJ-4. . Enumérer les autres étiologies d'un œil rouge douloureux.**

b. Glaucome néovasculaire (GNV): le glaucome néovasculaire est un glaucome secondaire, de type obstructif, dû à une prolifération de néovaisseaux et d'un tissu fibreux au niveau de l'angle iridocornéen.

c. Glaucome à angle fermé secondaire par intumescence cristallinienne

3.1.2. Les kératites: La kératite est une atteinte de l'intégrité de la cornée, superficielle ou profonde d'origine traumatique, infectieuse outrophique. Elle se manifeste par une imprégnation par la fluorescéine dans les formes superficielles, associée à une opacification cornéenne en cas d'atteinte profonde (abcès, ulcère profond).

a. Kératites infectieuses:

a.1 Kératite virale: La kératite herpétique est la première cause de cécité d'origine infectieuse dans les pays industrialisés. La forme typique est la kératite dendritique : on observe, après l'instillation d'une goutte de fluorescéine, une atteinte épithéliale caractéristique en feuille de fougère. Le patient présente une vive douleur trigémisée, un larmoiement important ainsi qu'un blépharospasme majeur. L'instillation oculaire de corticoïde est formellement contre-indiquée.

a.2 Kératite bactérienne: les kératites bactériennes sont liées à quatre grands groupes de bactéries : les staphylocoques, les streptocoques, les *Pseudomonas* et les entérocoques. Les formes cliniques sont

N° Validation : 0756202014

variables. La triade œil rouge en cercle périkératique, larmolement purulent et blépharospasme est constante. L'examen peut mettre en évidence un abcès cornéen, opacité blanchâtre cornéenne qui souvent prend la fluorescéine.

a.3 Kératite amibienne: La kératite amibienne est rare. Elle est quasiment exclusivement retrouvée chez le patient porteur de lentilles qui peut avoir entretenu ses lentilles avec de l'eau du robinet.

a.4 Kératite fongique: Les kératites fongiques sont rares. Il faut les évoquer après traumatisme par corps étranger végétal et chez des patients porteurs de lentilles ou au terrain débilite.

b. Kératites traumatiques:

b.1 Kératite par corps étranger

b.2 Kératite photo traumatique: elles surviennent fréquemment chez les soudeurs (coup d'arc) ou au cours des sports d'hiver (ophtalmie des neiges) en l'absence de protection adaptée.

c. Kératites trophiques:

c.1 Kératite secondaire à un syndrome sec

c.2 Kératite secondaire à une malposition palpébrale

3.1.3. Les uvéites antérieures:

L'uvéite antérieure est une inflammation qui touche la partie antérieure de l'uvéa, elle est également appelée iritis (inflammation de l'iris), cyclite (inflammation du corps ciliaire) ou iridocyclite (atteinte de l'iris et du corps ciliaire).

Signes fonctionnels

- Rougeur oculaire
- Baisse de l'acuité visuelle
- Douleurs oculaires :La douleur peut être très variable, parfois inexistante dans les formes insidieuses, mais, le plus souvent, il s'agit d'une gêne.
- Signes irritatifs (photophobie, larmolement, blépharospasme)

Signes à l'examen clinique

- Rougeur oculaire avec cercle péri-kératique
- Précipités rétro-cornéens : dépôts de cellules inflammatoires à la face postérieure de la cornée
- Phénomène Tyndall : diffraction de la lumière sur les cellules inflammatoires et les protéines présentes dans l'humeur aqueuse
- L'iris, classiquement en myosis, peut être déformé en feuille de trèfle par des adhérences de sa face postérieures à la face antérieure du cristallin (synéchies iridocristalliniennes)
- La pression intraoculaire est normale, abaissée ou augmentée.
- Examen du fond d'œil systématique à la recherche d'uvéite postérieure associée

Étiologies ; Les étiologies sont multiples et leur diversité nécessite un bilan clinique et paraclinique spécialisé.

- Infectieuses : virales (herpétique, VZV, CMV), syphilis, tuberculose

N° Validation : 0756202014

- Non-infectieuses : maladie de Behçet, spondylarthrite ankylosante, arthrite juvénile idiopathique, sarcoïdose
- Idiopathiques

3.2. OEIL ROUGE SANS BAV

3.2.1. Les conjonctivites:

La conjonctivite se traduit par une hyperhémie conjonctivale diffuse plus ou moins marquée qui prédomine au niveau des culs-de-sac et de la conjonctive palpébrale.

Deux étiologies dominent : les conjonctivites infectieuses et les conjonctivites allergiques.

a. Conjonctivites infectieuses:

a.1. Conjonctivites virales: Les conjonctivites virales représentent la première cause de conjonctivite. Elles apparaissent par épidémies de par la rapidité et la facilité de la contagion. Elles touchent ainsi les collectivités, et obligent à prendre des mesures d'hygiène strictes.

a.2. Conjonctivites bactériennes:

Les conjonctivites bactériennes sont essentiellement causées par trois bactéries : *Staphylococcus aureus*, *Streptococcus pneumoniae* et *Haemophilus influenzae*.

b. Conjonctivites allergiques: prurit, photophobie, terrain allergique

3.2.2. L'épisclérite et la sclérite antérieure:

L'épisclérite et la sclérite sont des atteintes inflammatoires respectives de l'épisclère ou de la sclère. Elles donnent toutes deux macroscopiquement un tableau de rougeur oculaire sectorielle sans baisse de l'acuité visuelle. L'interrogatoire permet de les différencier, car l'épisclérite s'associe à une simple gêne alors qu'encas de sclérite, la douleur est plus lancinante voire insomnante et s'associe à une photophobie.

Les épisclérites simples ou nodulaires sont le plus souvent idiopathiques.

Les sclérites antérieures (de forme diffuse, nodulaire, nécrosante avec ou sans inflammation) sont associées dans 40 à 100% des cas à des maladies systémiques. Les étiologies de sclérite sont nombreuses et un bilan doit être prescrit par un ophtalmologiste ou un interniste. Parmi la vingtaine de maladies systémiques associées aux sclérites, les plus fréquentes sont la polyarthrite rhumatoïde, la maladie de Wegener, la polychondrite atrophiante, le lupus systémique. Des maladies infectieuses peuvent également être en cause, parmi lesquelles la syphilis, la maladie de Lyme et la tuberculose.

3.3. OEIL ROUGE DANS DES CONTEXTES PARTICULIERS

3.3.1. Brûlures oculaires: les brûlures oculaires peuvent être extrêmement graves. Le rinçage abondant à l'eau pendant 15 à 20 minutes est la clé de la prise en charge. Un contrôle du pH après rinçage peut être utile afin de vérifier l'efficacité de celui-ci. Les brûlures par acide sont moins graves que les brûlures par bases. En effet, les bases réalisent une saponification des lipides et continuent de progresser en profondeur dans le globe malgré une normalisation du pH. Un contrôle ophtalmologique est donc nécessaire.

N° Validation : 0756202014

3.3.2. Traumatisme perforant: Une plaie pénétrante du globe avec corps étranger intraoculaire peut passer inaperçue, en particulier lorsque celle-ci est causée par un éclat métallique de petite taille. Cette étiologie doit être systématiquement évoquée chez les sujets présentant un œil rouge ou douloureux et exerçant une profession à risque (serrurier, fraiseur, employé de chantier, etc.). Méconnu, le corps étranger intraoculaire peut être responsable de nombreuses complications sévères, dont l'endophtalmie.

3.3.3. Contusion oculaire: Un traumatisme non perforant du globe a fréquemment pour origine des projectiles de taille moyenne, dont les balles de golf, de tennis et de squash. Parmi les nombreuses lésions possibles après contusion, celles de l'angle iridocornéen peuvent entraîner un glaucome secondaire. Tout œil rouge ou douloureux après contusion nécessite donc, de manière systématique, un examen à la lampe à fente avec mesure du tonus oculaire.

3.3.4. Après chirurgie ophtalmologique: les patients qui présentent une baisse de l'acuité visuelle associée à un œil rouge et douloureux dans les décours d'une chirurgie doivent immédiatement consulter leur chirurgien. En effet, le risque majeur est l'endophtalmie postopératoire dont l'incidence est d'environ 0,5 à 1‰ après chirurgie de la cataracte selon les séries. Malgré le traitement, les résultats, en termes d'acuité visuelle, sont très péjoratifs.

3.3.5. Chez les porteurs de lentilles de contact: la lentille de contact, est un facteur de risque majeur de kératite. Il est important de contre-indiquer le port de lentilles dès que le patient est vu en consultation et de ramener à son ophtalmologiste les lentilles dans leur boîtier ainsi que le produit d'entretien pour des mises en culture.

Annexe 1 : Orientation diagnostique devant un œil rouge

